

**UNIVERSIDAD ANDINA SIMON BOLIVAR  
MAESTRIA EN ODONTOLOGÍA CON  
ESPECIALIDAD DE ORTODONCIA**



**ESTUDIO DE CASO**

**“ORTODONCIA Y EXODONCIA DE PRIMEROS  
PREMOLARES PARA LA CORRECCION DE  
CANINOS EN ERUPCIÓN ECTÓPICA”**

PRESENTADO PARA LA OBTENCION DEL GRADO DE  
MAESTRIA EN ODONTOLOGIA CON ESPECIALIDAD DE  
ORTODONCIA.

**Postulante: Edgar Wilbur Polloyqueri Mamani**

**Tutores: Dra. Ana Karina Rosso Kann**

**: Msc. Pedro Quiroz**

**LA PAZ – BOLIVIA**

**2012**

## *DEDICATORIA*

*A nuestro Creador por las bendiciones  
recibidas en cada momento  
de mi vida.*

*A mis queridos padres: Manuel y Asunción por su amor y fortaleza  
y deseo incansable de superación.  
A mis hermanos por su apoyo incondicional desinteresado y  
permanente.*

## **AGRADECIEMIENTOS**

A la Universidad Andina Simón Bolívar por la oportunidad, de realizar mi capacitación y especialización profesional.

A los profesores que nos impartieron sus conocimientos y experiencias.

A la Clínica de Colegio de Odontólogos de La Paz, por abrirnos sus puertas donde realizamos nuestra formación clínica y la investigación del estudio de caso.

A nuestros Tutores:

Dra. Karina Rosso. y Msc. Pedro Quiroz: por sus acertadas correcciones y consejos que nos han guiado, en la realización de este trabajo.

## RESUMEN

Estudio del caso clínico. Paciente masculino de 13 años de edad, biotipo facial mesocéfalo, de perfil facial convexo, protrusión labial, relación molar clase I, relación canina sin registro de ambos lados por la erupción ectópica de estas piezas dentarias, el resalte y la sobremordida de 4mm, la discrepancia de longitud de arco en maxilar superior de -9mm y en maxilar inferior de -12 mm. El paciente es sometido a tratamiento de ortodoncia fija, con exodoncia de los cuatro primeros premolares, se hace el seguimiento y control de todas las fases de tratamiento; empezando con la alineación, nivelación, reposicionando los caninos ectópicos en los arcos dentarios en una relación Clase I, se normaliza el resalte y la sobremordida, se corrige la línea media dental y a nivel tejidos blandos se consigue una disminución de la protrusión labial. Devolviendo al paciente una oclusión apropiada y funcional, en la fase de contención, se instala un aparato removible Hawley en el maxilar superior y una contención fija con alambre trenzado en el maxilar inferior.

## ÍNDICE GENERAL

DEDICATORIA.....	i
AGRADECIMIENTOS.....	ii
RESUMEN.....	iii
INDICE GENERAL.....	iv
INTRODUCCION.....	viii

## ÍNDICE DE CONTENIDOS

### CAPITULO I. ASPECTOS GENERALES

1.1 Planteamiento del problema.....	3
1.2 Justificación.....	4
1.3 Objetivos.....	6
1.3.1 Objetivo general.....	6
1.3.2 Objetivos específicos.....	6

### CAPITULO II. MARCO TEORICO

2.1 Antecedentes.....	8
2.1.1 Concepto de ortodoncia.....	8
2.1.2 Origen y evolución de la ortodoncia.....	9
2.2. Bases biológicas del tratamiento de ortodoncia.....	14
2.3 Aparatología Ortodoncica.....	17
2.3.1 Ortodoncia fija.....	18
2.3.2 Componentes de sistema de aparatos fijos de ortodoncia.....	19
2.4 El papel de la extracción en el tratamiento de ortodoncia.....	21
2.4.1 Resumen de las actuales pautas de extracción.....	25
2.5 Importancia de caninos en el sistema estomatognatico.....	26
2.6 Caninos ectópicos.....	28
2.6.1 Definición.....	28
2.6.2 Etiología de caninos ectópicos.....	28
2.6.3 Prevalencia de caninos ectópicos.....	30

2.6.4	Secuelas de erupción ectópica de caninos.....	31
2.6.5	Diagnostico de caninos ectópicos.....	32
2.6.5.1	Examen clínico.....	32
2.6.5.2	Evaluación Radiográfica.....	33
2.6.6	Clasificación de retenciones dentarias.....	34
2.7.	Tratamiento de caninos ectópicos.....	35
2.7.1	Tratamiento ortodoncico por vestibular.....	36
2.7.2	Tratamiento ortodoncico quirúrgico por vestibular.....	37
2.7.3	Tratamiento ortodoncico quirúrgico por Palatino.....	38
2.8	Posición ectópica de caninos del caso clínico.....	40

### **CAPITULO III. MARCO METODOLOGICO**

3.1	Método.....	43
3.2	Diseño.....	43
3.3	Tipo de investigación.....	43
3.4	Población y muestra.....	43

### **CAPITULO IV. EVALUACION DEL PACIENTE**

4.1	Historia clínica.....	45
4.1.1	Datos generales.....	45
4.1.2	Motivo de Consulta.....	45
4.1.3	Antecedentes odontológicos.....	45
4.1.4	Antecedentes familiares.....	46
4.1.5	Antecedentes Médicos Personales.....	46
4.2	Examen buco dental.....	46
4.2.1	Examen de Tejidos Blandos.....	46
4.2.2	Examen dentario.....	47
4.3	Examen facial.....	48
4.3.1	Examen facial frontal.....	49
4.3.2	Examen facial lateral.....	50
4.4.	Elementos auxiliares de diagnostico.....	53
4.4.1	Examen de fotografías intraorales.....	53

4.4.2 Modelos de Estudio.....	55
4.4.2.1 Análisis transversal del modelo.....	56
4.4.2.2 Análisis sagital del modelo.....	56
4.4.2.3 Análisis vertical del modelo.....	58
4.4.2.4 Curva de Spee.....	58
4.4.2.5 Índice de Bolton.....	59
4.4.2.6 Análisis de longitud de la arcada.....	60
4.4.3 Radiografías.....	61
4.4.3.1 Radiografía panorámica.....	61
4.4.3.2 Telerradiografía.....	63
4.4.4. Análisis cefalométrico de Ricketts.....	64
4.4.5 Determinación de biotipo facial VERT.....	69
4.4.6 Análisis cefalométrico de Macnamara.....	69
4.4.7 Análisis cefalométrico Bjork Jaraback.....	71
4.4.8 Análisis cefolométrico de Esteiner.....	72
4.5. Diagnostico.....	73

## **CAPITULO V. PLAN DE TRATAMIENTO**

5.1 Elección del Tratamiento.....	75
5.1.1 Ortodoncia fija.....	75
5.1.2 Exodoncia de los cuatro primeros premolares.....	76
5.1.3 Anclaje en el maxilar superior e inferior.....	76
5.1.4 Tracción de los caninos de ectópicos.....	77
5.1.5 Retrusión grupo incisivo anterior.....	77
5.1.6 Corrección de la línea media dental.....	77
5.1.7 Corrección de overjet y obervite.....	77
5.1.8 Mantener clase I molar.....	77
5.1.9 Llegar a una clase I canina.....	78
5.2 Instrumental de ortodoncia.....	78

## **CAPITULO VI. TECNICAS OPERATORIAS**

6.1 Trazado cefalometrico.....	82
--------------------------------	----

6.2 Toma de impresiones.....	82
6.3 Profilaxis.....	82
6.4 Exodoncia de los primeros premolares.....	82
6.5 Cementación de bandas.....	82
6.6 Confección de anclajes.....	83
6.7 Adhesión de brackets.....	83

## **CAPITULO VII. PROCEDIMIENTOS CLINICOS**

7.1 Fases de tratamiento.....	85
7.1.1 Fase de alineación y nivelación.....	85
7.1.2 Fase corrección de relaciones y cierre de espacios.....	87
7.1.3 Fase de finalización.....	89
7.1.4 Fase de retención.....	90

## **CAPITULO VIII. EVALUACION DEL TRATAMIENTO Y RESULTADOS**

8.1 Evaluación facial.....	92
8.2 Evaluación dental.....	94
8.3 Evaluación radiográfica.....	96
8.3.1 Trazado de las aéreas de superposición.....	96
8.3.2 Análisis de áreas de evaluación.....	98
8.3.3 Cefalometrias post Tratamiento: Ricketts, Steiner y Bjork Jaraback.....	98

## **CAPITULO IX. CONCLUSIONES Y RECOMENDACIONES**

9.1 Conclusiones.....	104
9.2 Recomendaciones.....	104
BIBLIOGRAFIA.....	106



## INTRODUCCION

Los caninos son dientes más importantes de la dentición permanente desde el punto de vista funcional y estético, siendo indispensables en los movimientos de lateralidad y vitales en la conformación de la armonía oclusal.

La posición ectópica de los caninos se presenta en promedio de 2.5% de la población, con mayor frecuencia en el maxilar superior. Los factores causales generalmente son locales, cualquier alteración del patrón de erupción, desde la formación del germen dental, el trayecto de recorrido, hasta alcanzar el plano oclusal, los caninos puede adoptar distintas posiciones de erupción o quedarse retenida en el maxilar. La posición ectópica de los caninos, pueden causar secuelas graves como; reabsorción de dientes vecinos, movilidad dental, apiñamiento, además por las características de malposición que presenta estas piezas dentarias ocasionan la pérdida de las guías caninas, siendo esta una de las funciones principales en una oclusión funcional. Por estas razones son muy importantes y de prioridad reposicionar estas piezas dentarias en el arco dentario.

El presente trabajo de investigación tiene el propósito de realizar una recopilación y sistematización de las etapas de tratamiento de ortodoncia, desde la evaluación clínica, diagnóstico, procedimientos clínicos, seguimiento y evaluación, enfocada al tratamiento de caninos ectópicos.

Para realizar el tratamiento de ortodoncia de los caninos ectópicos, se toma en cuenta, una serie de consideraciones, según la posición, sea por vestibular o palatina, la relación que existe con la cresta ósea alveolar y con estructuras adyacentes mucogingivales. Las pautas terapéuticas se establecerán después de la valoración integral del

paciente como: una exhaustiva exploración clínica, estudio de exámenes complementarios; el análisis de modelos, fotografías faciales e intraorales, análisis y evaluación radiográfica, fundamentales para extractar datos de las anomalías dentofaciales. Con estos elementos se elabora el diagnóstico, identificando una lista de problemas y posibles soluciones, al mismo tiempo se define los objetivos del tratamiento. El paciente es sometido al tratamiento terapéutico en diferentes fases, de procedimientos clínicos, realizando el seguimiento, monitoreo y evaluación en cada una de ellas. Se inicia el tratamiento, con la extracción de los cuatro primeros premolares, a fin de obtener un espacio localizado y reubicar a los caninos, el objetivo de tratamiento incluirá otros aspectos inherentes al problema como corrección de la desviación de la línea media dental, protrusión labial, por tanto conseguir un balance facial adecuado. Concluido el tratamiento los caninos son incorporados al arco dentario, estableciéndose una oclusión funcional y estable. Finalmente se evalúa los resultados obtenidos con el tratamiento de ortodoncia, y se elabora las conclusiones y recomendaciones del caso.

## **CAPITULO I. ASPECTOS GENERALES**

## 1.1 PLANTEAMIENTO DEL PROBLEMA.

Un porcentaje importante de la población padece de maloclusión dentaria que se encuentra asociada a una complejidad de factores causales, la posición ectópica de caninos es uno de los problemas más frecuentes que incide en la población en un promedio de 2.5% después de los problemas dentarios ocasionados por los terceros molares. La causa predominante de este problema es la falta de espacio para su ubicación normal en la arcada alveolar.

Los caninos por defecto de la guía de erupción, factores ambientales, y ante la falta de espacio, éstos pueden aparecer durante la erupción por vía vestibular, palatina, o simplemente quedarse impactado dentro del maxilar. El tratamiento de estos casos implica una estrategia adecuada para la reposición normal de esta pieza, que puede variar en cada caso, la prioridad es compensar la falta de espacio para ubicar en el arco y conseguir la formación de las guías caninas, imprescindibles en una oclusión normal (Ramos, 2010).

Existe una diversidad de factores que causan este problema:

**Factores generales.** De los cuales se puede mencionar: Deficiencias endocrinas, enfermedades febriles e irradiación, deficiencia de Vitamina E, la osteoporosis o alteraciones metabólicas como el raquitismo, fisura palatina, entre otros.

**Factores locales.** Son las causas más frecuentes, podemos mencionar: retención prolongada o pérdida prematura del canino primario, discrepancias de tamaño dental y longitud de arco,

migración de dientes adyacentes, posición anormal del germen dental, patologías localizadas como quistes, neoplasias, odontomas, supernumerarios, dislaceración de la raíz, origen iatrogénico, secuencia de erupción anormal, forma de arco estrecha, trauma del germen dental, herencia, etc. (Ugalde, 1999).

El caso clínico, se trata de un paciente de 13 años de edad, de sexo masculino, portador del problema de posición ectópica de caninos, aparentemente es causado por la pérdida prematura de dientes temporarios por caries y consecuente migración de los dientes vecinos, por las características del caso es importante realizar el tratamiento de ortodoncia para devolver al paciente una oclusión funcional.

## **1.2. JUSTIFICACION.**

La ortodoncia es una especialidad de la odontología, ciencia encargada del estudio, prevención, diagnóstico y tratamiento valiéndose de procedimientos biomecánicos, cuyo objetivo principal es conseguir una estética y armonía facial. La intervención ortodóncica se realiza en base a la historia clínica, examen clínico y estudio de medios auxiliares, con estos elementos se elabora un buen diagnóstico, que facilita al profesional manejar distintas opciones terapéuticas de resolución, que es diferente en cada caso. La exodoncia es una alternativa terapéutica complementaria al plan de tratamiento con la finalidad compensar el espacio requerido y alinear los dientes.

Es preciso reposicionar los caninos en erupción ectópica, por las siguientes razones (Bichara, 1992):

- **Función:** El canino proporciona la guía para las disoclusiones laterales y de esta manera proporciona protección a los diferentes grupos de dientes en las excursiones mandibulares de trabajo y de balance. Es el diente más largo del maxilar y posiblemente el diente más fuerte de la dentición humana, además su posición en la unión de los dientes anteriores con los posteriores forma un pilar de la dentición.
- **Estética:** Su correcta posición proporciona un adecuado contorno a la musculatura facial.
- **Contactos interproximales:** Una buena posición del canino es importante para dar contactos interproximales adecuados entre los dientes incisivos laterales y primeros premolares, de esta manera proporciona protección al periodonto.

La recopilación de este trabajo, será un referente de tratamiento de casos similares, sabiendo que es importante, conocer diferentes tipos de maloclusiones, de esta manera el profesional tendrá como resultado, el manejo de una gama de alternativas terapéuticas para diferentes casos clínicos que se presenta en la práctica. Por consiguiente, los procedimientos de intervención realizarse en el caso, incluye la aplicación de la mecánica ortodóncica con exodoncia de primeros premolares, que permitirá la corrección de esta anomalía dentaria, al mismo tiempo mejorar el perfil facial protruido, conociendo que la exodoncia de los primeros premolares produce efectos en la morfología facial.

La aplicación de terapia ortodóncica y la resolución del caso, beneficia al paciente a restablecer el equilibrio dentomaxilofacial, neutralizando la instalación de secuelas adversas que van en

desmedro de la salud estomatológica, se optimiza todos los esfuerzos, conocimientos, capacidades, recursos materiales y tecnología, para realizar un tratamiento adecuado en beneficio y satisfacción personal del paciente, que contribuirá a mejorar su autoestima y seguridad individual.

### **1.3 Objetivos**

#### **1.3.1 Objetivo General:**

Restablecer la posición fisiológica y anatómica de caninos en posición ectópica, mediante técnicas de ortodoncia que incluye la exodoncia de primeros premolares.

#### **1.3.2 Objetivos específicos:**

- Determinar mediante el diagnóstico, los factores causales y las características de caninos en erupción ectópica.
- Analizar las alternativas de tratamiento de ortodoncia del caso, considerando los fundamentos científicos y empíricos que orientan la terapéutica más adecuada de este tipo de casos.
- Diseñar el plan de tratamiento para el caso, de corrección de caninos en erupción ectópica.
- Realizar la evaluación de los resultados del tratamiento de ortodoncia,

## **CAPITULO II. MARCO TEORICO**



## 2.1 Antecedentes.

La ortodoncia como una disciplina de las ciencias de la de la salud, en el transcurso de los años evoluciona, derivado de la acumulación de conocimientos por la observación, estudios de investigación, y la práctica clínica, que fueron modelando el concepto actual, en sus inicios de práctica empírica, para mejorar el aspecto meramente estético, fue evolucionando hasta convertirse en una ciencia de bases científicas. Por otro lado la exigencia de la sociedad por mejorar su apariencia ha contribuido a innovar técnicas, instrumental y materiales, para que los tratamientos abarquen mas grupos de edad, reduciendo las limitaciones.

**2.1.1 Concepto de ortodoncia.** Etimológicamente “ortodoncia” procede de un término introducido por Defoulon en 1841, derivado de los vocablos griegos “*orto*” (recto) y “*odontos*” (diente), y que traduce su propósito de corregir las irregularidades en las posiciones dentarias. El objetivo primitivo de esta especialidad fue fundamentalmente estético. En el siglo XVIII, John Hunter señaló que *“la apariencia estética de la boca es la razón principal para tratar de enderezar los dientes”*. Pronto entró en juego otra denominación, “ortopedia” que deriva de los vocablos griegos “*orto*” (recto) y “*paidos*” (niño). Este término se refiere a los tratamientos que se realizan en niños. Ortodoncia y ortopedia son términos paralelos que se aplican a una especialidad inicialmente dentaria, pero que bien pronto se ocupó de la modificación de los maxilares como base de implantación de los dientes (Canut ,1992).

Chapin Harris, en su diccionario ciencia dental en 1849, definió ortodoncia como *“la parte de la cirugía dental que tiene como objeto el tratamiento de las irregularidades de los dientes”*; y como ortopedia, la *“relacionada con el tratamiento de las irregularidades de los maxilares”* (Canut, 1992).

El concepto introducido por Angle de oclusión dentaria marcó un hito en la historia de la especialidad al definir un objetivo concreto para la corrección ortodóncica. En el ánimo del clínico estaba el mejorar la condición de ajuste y relación dentaria buscando que el funcionalismo oclusal estimulara el crecimiento y desarrollo de los maxilares, para así mejorar el aspecto facial. Las maloclusiones dentarias, definidas y clasificadas por Angle, deformaban muchas veces la cara del niño, que en su aspecto externo revelaba un defecto generalizado en la implantación dentaria. Desde entonces, la ortodoncia persigue tanto el alineamiento de los dientes como el equilibrio y la belleza del rostro humano. De ahí la certera denominación de “ortopedia dento-facial” introducida por Izard (Canut, 1992).

### **2.1.2 Origen y evolución de la ortodoncia**

**Periodo pragmático.** En Roma, Celsio proponía ejercer presión digital sobre las piezas dentarias que salían desviadas para enderezar su posición y hacerlas entrar en correcto alineamiento.

Celso recomendaba la exodoncia del diente temporal causante del problema. Cayo Plinio proponía limar aquellos

dientes que sobresalían para igualarlos todos y mejorar la estética.

Abulcasis preconizaba la reducción del diámetro mesiodistal para aumentar el espacio en la arcada actualmente este procedimiento se le conoce como stripping.

En este periodo de pragmatismo el único objetivo se centra en el alineamiento dentario a costa de procedimientos más mecanicistas y cruentos. Inicialmente se intentaba cambiar la posición dentaria luxando la articulación alveolo dentario y forzando la pieza al sitio correcto, aunque pronto se comprendió la peligrosidad de la operación y la ventaja de desplazar el diente lentamente por procedimientos mecánicos. Así Fauchard en su libro “Tratamiento de las irregularidades dentarias” recoge los primeros aparatos ortodóncicos que perseguían mejorar la estética de los dientes. En ese momento se inicia, en la era moderna, la ortodoncia clínica, cuyas bases y fundamentos científicos serían definidos por John Hunter en su obra “Tratado práctico de las enfermedades de los dientes” (Canut 1992).

Joseph Fox en 1803, preconizó el aumento del espacio de reposo. Si no era suficiente colocaba coronas o bloques de hueso de marfil para levantar la mordida y facilitar el descruzamiento de los dientes anteriores. De esta manera surge una premisa en ortodoncia y es que para mover un diente hay que quitar el impedimento (quitar el obstáculo) que neutraliza las fuerzas (Quirós, 2003).

**Periodo del concepto médico.** Bajo el liderazgo de Angle, la ortodoncia se va configurando con las dimensiones científicas que hoy la caracterizan. En este período se considera la anomalía en el alineamiento y la posición dentaria como una enfermedad que tiene una etiología, y necesita de un diagnóstico y tratamiento como el resto de las entidades patógenas de otras partes del organismo. A esa enfermedad Angle la denomina “maloclusión dentaria”. Describe la oclusión normal y clasifica las mal oclusiones (Canut, 1992).

Edgard H. Angle representa por sí solo el comienzo de la Ortodoncia como verdadera especialidad dentro de la Odontología. En vista de que las escuelas dentales habían rechazado su proposición de establecer cursos especializados de Ortodoncia, Angle fundó en San Luis su primera escuela relacionada con esta especialidad, en el año 1900. Definió la Ortodoncia como la ciencia que tiene por objeto la corrección de las maloclusiones de los dientes y agrupó en forma sucinta, las anomalías de la oclusión en sus tres célebres clases (Canut, 1992).

Angle establece un nuevo concepto de ortodoncia: “la ortodoncia es una ciencia médica que tiene por objeto el estudio y tratamiento de la maloclusión de los dientes. La oclusión es la base de la ciencia de la ortodoncia y se la describe como la relación normal de los planos inclinados dentarios cuando los maxilares se hallan en contacto mutuo. El mejor equilibrio y armonía de la boca con el resto de la cara sólo se consigue con una oclusión normal”. Con esta definición se comienza a dejar

de lado el simple intento corrector de los dientes anteriores por motivos estéticos para pasar al concepto de maloclusión como anomalía en la interrelación del conjunto de la dentición. Como consecuencia de todo lo anterior surgen los primeros especialistas odontólogos que se dedican en exclusividad al tratamiento de las dismorfias oclusales y en cuyo cometido se considera debidamente la relación de los dientes con los maxilares, la lengua, las mejillas y la musculatura masticatoria (Canut, 1992).

**Periodo del concepto biológico.** La maloclusión comienza a considerarse como un fallo o desequilibrio en el crecimiento y desarrollo maxilofacial. El esqueleto facial es objeto de especial interés en la interpretación, pronóstico y tratamiento de la maloclusión dentaria y el estudio del crecimiento óseo protagoniza el afán científico de clínicos e investigadores.

La aplicación de la técnica teleradiografía para el estudio del crecimiento craneofacial supone un paso gigantesco en la historia de la especialidad, con un cambio sustancial de la actitud diagnóstica y terapéutica al permitir cuantificar la posición dentaria, el tamaño óseo y la integración morfológica de los huesos faciales en los casos de maloclusión. Broadbent y Hofrath hacen hincapié en la importancia de la telerradiografía (Canut, 1992).

La ortodoncia se hace más ortopédica en sus objetivos y en sus medio terapéuticos. Las anomalías maloclusivas son consideradas como signos dentales de interferencias en el

desarrollo facial en cuya etiología intervienen el patrón morfogenético, causas ambientales y factores sistémicos que inciden en la fisiopatología ósea. Stockard es el primero en decir que las maloclusiones tienen cierto carácter genético.

La oclusión dentaria es conceptualmente despojada de ciertos matices excesivamente mecanicistas y queda biológicamente integrada en el marco esquelético facial. En este período abundan las referencias a las maloclusiones dentales, óseas o musculares porque los medios diagnósticos permiten identificar mejor la localización de la anomalía facilitando una labor correctiva específicamente dirigida hacia el factor etiológico responsable (Canut, 1992).

**Periodo actual.** La estomatología contemporánea se caracteriza por un renovado interés por la oclusión, que constituye el terreno común de la prótesis, la periodoncia, la odontología conservadora, la cirugía y la ortodoncia. La preocupación por mejorar las relaciones dentarias arranca de principio de siglo, pero la revitalización actual es fruto del progreso de la gnatología (ciencia que se ocupa de la dinámica oclusal). La oclusión estática descrita por Angle cobra un carácter dinámico. Se comienzan a estudiar las relaciones dentarias y la posición de los cóndilos mandibulares en el interior de las fosas glenoideas en distintas partes del ciclo masticatorio. El binomio oclusión-ATM (articulación temporo mandibular) se considera muy importante en este periodo. Por lo tanto se añade un factor más, además de conseguir un engranaje correcto de los dientes se debe respetar la posición

condilar para así no provocar ninguna patología de la ATM (Canut, 1992). La cefalometría se convierte en un elemento clínico de primera magnitud. Comienzan a aparecer nuevos materiales como el cromo-niquel, níquel-titanio, titanio, etc.

Dentro de la propia ortodoncia se distinguen tres tipos: preventiva (responsabilidad del odontólogo), interceptiva (responsabilidad del odontopediatra) y correctiva (responsabilidad del ortodoncista) (France Telecom España S.A.).

Los tratamientos pueden realizarse a cualquier edad. Las posibilidades son cada vez mayores y las limitaciones cada vez menores.

## **2.2. Bases biológicas del tratamiento de ortodoncia.**

**Estructura y función del ligamento periodontal.** Cada diente está fijado al hueso alveolar y separado del alveolo adyacente por una fuerte colagenosa de sujeción: el ligamento periodontal, en circunstancias normales, esta estructura ocupa un espacio de 0.5 mm de anchura alrededor de toda la raíz. Una red de fibras de colágeno paralelas que se insertan en el cemento de la superficie radicular y en una lamina dura del hueso alveolar. También hay que considerar otros dos componentes importantes del ligamento: 1) los elementos celulares, que incluyen células mesenquimatosas (osteoblastos y fibroblastos) de diversos tipos así como elementos vasculares y neurales, 2) los líquidos hísticos. Ambos desempeñan un rol muy importante en los movimientos ortodóncicos de los dientes (Proffit, 2001).

**Respuesta del ligamento periodontal y el hueso a las fuerzas ortodóncicas mantenidas.** La respuesta a una fuerza mantenida sobre los dientes dependerá de la magnitud de la misma; las fuerzas intensas dan lugar a la rápida aparición de dolor, a necrosis de los elementos celulares del ligamento periodontal y al fenómeno de la reabsorción basal del hueso alveolar cercano al diente afectado. Las fuerzas de menor intensidad son compatibles con la supervivencia de las células del ligamento periodontal y con una remodelación del alveolo dental mediante una reabsorción frontal relativamente indolora. En la práctica ortodóncica, lo que se pretende es conseguir el mayor movimiento dental posible mediante reabsorción frontal, aceptando que es probable que se produzcan algunas zonas de necrosis del ligamento periodontal y de reabsorción basal, a pesar de nuestros esfuerzos para evitarlo (Proffit, 2001).

**Proceso en la producción del movimiento dentario.** El movimiento dentario es un proceso muy complejo en el cual participan diferentes factores: mecanismos piezoeléctricos, celulares inflamatorios, neurológicos, inmunológicos, entre otros que interactúan entre sí, con la finalidad de transformar las fuerzas aplicadas al diente en una respuesta capaz de desencadenar el movimiento. Al respecto se han sugerido diferentes teorías que tratan de explicarlo.

En las teorías principales, se habla de dos posibilidades de control: la electricidad biológica y la presión-tensión en el ligamento periodontal y que afectan el flujo sanguíneo. La teoría de la bioelectricidad relaciona el movimiento dentario con los cambios en el control del metabolismo óseo, debido a las señales eléctricas producidas cuando el hueso alveolar se flexiona y dobla. La teoría de



la tensión-presión, relaciona al movimiento dentario a los cambios celulares producidos por mensajeros químicos, generados a través del flujo sanguíneo procedente de ligamiento periodontal ya que este puede ser alterado por presión y la tensión dentro del ligamento. Ambas teorías no son incompatibles ni mutuamente excluyente, vistas a la luz de diferentes estudios, parece que ambos mecanismos juegan un papel importante en el control de movimiento dentario (Profitt, 2001).

**Hipótesis hidroneumática.** planteado por Bien, cuando se aplica una fuerza ortodóncica, los vasos que cruzan los haces periodontales están como atrapados entre las fibras principales, se sugiere que el estrechamiento artificialmente provocado, producirá una estenosis, y las venas se dilataran formando una pequeño microaneurisma; es esa estenosis vascular la que condicionara la salida de las moléculas de oxígeno de los vasos, que se situaran entre las espículas del hueso alveolar y que es el medio favorable para el mecanismo de resorción. Como se observa según planteamiento de Bien, son los vasos los que sirven como vehículo transmisor para el mecanismo de la resorción ósea: las moléculas de oxígeno (D'Escriván, Torres, 2007).

**Hipótesis piezoeléctrica.** Propuesto por un grupo de investigadores, observaron que en el hueso se desarrollaban potenciales eléctricos cuando se sometía a deformación, lo que les llevó a considerar que estos potenciales eran fundamentales para controlar la reacción de las células óseas. El hueso es un material que revela propiedades piezoeléctricas ante la deformación, la piezoelectricidad puede ser definida como la actividad eléctrica resultante de la tensión

deformante sobre un cuerpo cristalino. Cuando esta estructura se deforma por una fuerza la separación de sus puntos, cargados positiva y negativamente, produce una descarga. Basándonos en estos hallazgos Epker y Fromst propusieron una hipótesis que relacionaba el tipo de alteración que se producía al aplicar fuerzas sobre los huesos con la respuesta celular y la modificación estructural. Según esta hipótesis, la propiedad biomecánica que controla la localización de la reabsorción o la neoformación ósea es el cambio de curvatura superficial que se produce al aplicar la fuerza. En una superficie que se hace convexa al aplicar la fuerza deformante, se puede registrar potenciales eléctricos de carga positiva, y cuando la superficie se hace más cóncava se registran potenciales negativos (Canut, 1992).

### **2.3 Aparatología ortodóncica.**

La función del aparato ortodóncico es aplicar un sistema de fuerzas con el objetivo de provocar desplazamiento de las piezas dentarias, las fuerzas ortodóncicas se ejercen por elementos mecánicos interconectados y elásticamente deformables, e inducen el movimiento de una o varias piezas dentarias. Las fuerzas ortopédicas son capaces de provocar una modificación o deformación de los huesos maxilares o faciales.

El movimiento dental resulta de la aplicación de fuerzas a los dientes. Los aparatos ortodóncicos que el profesional selecciona, coloca y activa, producen estas fuerzas. Los dientes y sus estructuras asociadas de soporte responden a estas fuerzas con una reacción biológica compleja que finalmente resulta en el movimiento dental a través de su hueso de soporte. La base del tratamiento

ortodóntico se encuentra en la aplicación clínica de los conceptos biomecánicos. La mecánica es la disciplina que describe el esfuerzo de las fuerzas sobre los cuerpos (Nanda, 2007).

**2.3.1 Ortodoncia fija.** Es un sistema de aparatos van fijos en las superficies de los dientes: los brackets se fijan con adhesivos en mayoría de los casos con técnica directa en las caras vestibulares de los dientes y las bandas se fijan en los molares con cementos ionomeros preferentemente por su liberación de flúor. Estos elementos son medios donde se instalan arcos de alambre desde livianos, hasta arcos pesados, que son ligados con un sistema de elastómeros o alambre de ligadura dependiendo de la técnica de tratamiento.

**La técnica Nanda.** Es una filosofía de tratamiento de ortodoncia fija donde la biomecánica y la estética son los aspectos más importantes para el diseño de aparatos de ortodoncia. Para alcanzar una determinada respuesta biológica se deben aplicar estímulos precisos mecánicos, así como el uso de aparatos ortodónticos basados en su biomecánica. Los tratamientos en la mayoría de los casos se realizan con arcos seccionales, por esta razón la aplicación de fuerzas son similares a las fisiológicas permitiendo los movimientos dentales más controlados y eficientes. Estos diseños de aparatos simples pueden ser incorporados a cualquier otra técnica o filosofía. Los brackets de técnica Nanda tienen un diseño de control tridimensional.

### 2.3.2 Componentes de sistema de aparatos fijos de ortodoncia.

**Bandas metálicas para molares.** Son bandas prefabricadas soldados con tubos (simples, dobles, triples) y cajas linguales, para la inserción del arco principal, arcos auxiliares y arcos extraorales. Se adaptan en los primeros molares y segundos molares dependiendo del caso clínico, la adhesión se realiza de preferencia con cemento ionomero de vidrio.

**Brackets.** Son dispositivos fundamentales en la aparatología fija que van adheridos en superficies de los dientes, de acuerdo a la construcción pueden ser metálicos y no metálicos que consta de una ranura a través del cual se sujeta alambres, elásticos, resortes, etc. que ejercen fuerzas sobre los dientes actualmente en la mayoría de los casos tiene un control tridimensional del movimiento dental, sin necesidad de realizar dobleces de alambre como en el sistema de brackets estándar.

**Los arcos de alambre.** Son elementos activos con propiedades físicas elásticas, que se instalan en aparatos de ortodoncia fija. Estos alambres almacenan fuerzas, que al liberarse estimulan al ligamento periodontal para producir cambios biológicos celulares y permiten el movimiento dental. Una adecuada selección de arcos de alambre de parte del ortodoncista tomando en cuenta las características como: la aleación, la sección transversal, permite controlar las fuerzas y los momentos necesarios para mover los dientes en forma eficiente y efectiva. Los alambres según su composición o

aleación más utilizados en la construcción de arcos para procedimientos clínicos ortodóncicos son: alambres de acero inoxidable, los alambres TMA, alambres de aleaciones superelásticos de níquel titanio. Estos alambres por su sección transversal pueden ser, redondos, cuadrados y rectangulares.

**Alambre redondo 036.** Es un alambre de acero inoxidable rígido muy útil para confeccionar el sistema de anclajes de los maxilares, para tratamiento de ortodoncia como arco transpalatino, arco lingual y botón de nance utilizado también en elementos activos de aparatos de ortopedia funcional.

**Alambre de ligadura.** Son alambres de acero inoxidable sin templar, de mucha utilidad en las aplicaciones mecánicas; para ligar los arcos a los brackets, ligadura de anclajes, retracción de movimiento controlado de dientes sobre el riel del arco.

**Anillos separadores de dientes.** Son elastómeros que se ubican estirando en espacios interproximales de los dientes, atravesando los puntos de contacto y sirven para generar espacios, facilitando la cementación de las bandas metálicas en los molares.

**Módulos elásticos.** Son elementos de goma independientes que sirven como un medio de retención de arcos de alambre en los brackets.

**Cadenetas elásticas.** Son elementos utilizados en muchas aplicaciones mecánicas, tienen la propiedad de sufrir una

deformación sustancial y retornan en forma rápida a su dimensión original. Se enganchan sobre los brackets y ganchos de los tubos, sirven para mover los dientes en todas las direcciones a lo largo de un riel o arco de base rígido.

#### **2.4 El papel de la extracción en el tratamiento de ortodoncia.**

Durante los años treinta se observaron frecuentes recidivas tras el tratamiento de expansión sin extracciones. En esas épocas poco después de la muerte de Angle, Charles Tweed, uno de los últimos alumnos, decidió volver a tratar mediante extracciones a algunos pacientes que habían sufrido recidivas. Extrajo los cuatro primeros premolares alinee y retrajo los dientes, tras el nuevo tratamiento Tweed comprobó que la oclusión era más estable (Proffit, 2001).

Aunque cualquier diente puede ser susceptible de extraerse en un tratamiento de ortodoncia, en la mayoría de los casos se eligen los primeros premolares permanentes maxilares y mandibulares para obtener un espacio localizado más cerca del segmento anterior de incisivos, y caninos, donde se encuentran los problemas mayores. En estos casos el segundo premolar actuaran como una ayuda de anclaje, al incrementar el número de dientes en los segmentos posteriores (Uribe, 2004).

La principal necesidad de extracción de dientes permanentes a la hora de llevar a cabo un tratamiento ortodóncico, se basa fundamentalmente en la obtención de espacio para corregir apiñamientos dentarios, protrusiones o problemas sagitales, consiguiendo así una correcta alineación de los dientes que facilitará la posterior obtención de una oclusión óptima, funcional y estable.

Esta alternativa de tratamiento ha sido extensamente debatida en la literatura ortodóncica, generando así una gran controversia a lo largo de los años. Una amplia revisión bibliográfica sobre los factores que pueden verse afectados tras el tratamiento con extracción: perfil facial, estabilidad del tratamiento, estética de la sonrisa, cambios esqueléticos y disfunción temporomandibular, muestra que en ninguno de los casos se aportan mayores ventajas o inconvenientes que con aquellos tratamientos llevados a cabo sin extracciones dentarias (Gómez de la cruz, 2008).

Desde tiempos en la literatura ortodóncica, sobre la necesidad de llevar a cabo el tratamiento con o sin extracciones dentarias. Esta gran controversia se debe, en parte, a la existencia de otras alternativas para la obtención de espacio en arcadas con apiñamientos dentarios severos. Las alternativas para este fin, además de la extracción de dientes permanentes, son las siguientes:

- Distalamiento molar o protrusión incisiva.
- Correcciones de rotaciones y angulaciones.
- Limado interproximal.
- Expansión.

No sólo hubo una gran diferencia a lo largo de los años en cuanto a la realización de un tratamiento extractivo o no extractivo, sino que también han existido y existen discrepancias en cuanto a las diferentes localizaciones geográficas. Esto se debe fundamentalmente a influencias biológicas y socioeconómicas (Peck, Peck, 1979):

- Influencias biológicas: La frecuencia de apiñamiento dentario varía considerablemente entre los diferentes grupos raciales debido a factores genéticos. Cada vez más aumenta la heterogenicidad genética que lleva consigo un aumento de arcadas dentarias menos homogéneas y más variables y un aumento en la necesidad de extracciones.
- Influencias socioeconómicas: la población valora cada vez más la necesidad de una buena salud bucal como mejora de la calidad de vida. Los jóvenes ven el tratamiento ortodóncico como algo común, por lo que aumenta también el número de pacientes que acuden al especialista para la corrección de maloclusiones leves, disminuyendo así el porcentaje de pacientes con necesidad de extracciones.

José Mayoral en 1951 exponía que tres anomalías destacaban en la indicación de practicar extracciones de primeros bicúspides: 1) macrodoncia (dientes anchos en sentido mesiodistal), 2) micrognatismo (maxilares pequeños en sentido trasversal y anteroposterior) y 3) mesiogresión de los dientes posteriores. En el lenguaje de la especialidad se conoce como “discrepancia oseodentaria”. El diagnóstico de la macrodoncia, el micrognatismo y la mesiogresión ha demostrado ser ayuda decisiva en la determinación de la necesidad de extraer unidades dentarias en un alto porcentaje de casos de ortodoncia (Mayoral, 1997).

### **Extracciones en relación a perfil facial.**

El perfil facial es un aspecto importante a la hora de realizar el diagnóstico ortodóncico para obtener un equilibrio facial, en el cual



influyen la posición de los dientes, el patrón esquelético y el grosor de los tejidos blandos. La alteración del equilibrio facial es consecuencia fundamentalmente, por el apiñamiento severo del sector anterior junto con una marcada protrusión del mismo. Esto se debe, sobre todo, a la importancia de la función de soporte que ofrecen los incisivos superiores al labio superior.

La estética varía en función de la edad, el sexo y la raza, siendo la adolescencia el momento en el que más cambios se producen a nivel facial. Los perfiles convexos en las fases iniciales se tienden a aplanar, la nariz y el mentón se hacen más prominentes y la dentadura y los labios se retruyen. El tratamiento llevado a cabo con extracción de dientes permanentes produce una retrusión del perfil, aumentando la distancia entre los labios y la línea estética, por lo que disminuye la protrusión de los tejidos blandos y la convexidad del perfil facial (Xu, Liu, Yang, Huang, 2006). Esto es consecuencia de la retrusión de los incisivos, puesto que estos son base de apoyo para los labios. Aún así, no se puede olvidar mencionar que la retrusión de los labios es mucho menor que la de los incisivos (Proffit 2001).

A la hora de decidir sobre una posible extracción es importante tener en mente los cambios que se producen en la estética facial en las diferentes etapas de crecimiento, que pueden alterar el equilibrio existente entre nariz, labios y mentón. Con la maduración y el envejecimiento se produce una sobre proyección nasal y una disminución de la proyección del labio por su adelgazamiento, lo que da lugar a un aplanamiento del perfil y lo que parece demasiado soporte labial por parte de los dientes a una edad temprana puede

mejorar el perfil a medida que el paciente madura (Graber, Vanarsdall, Vig . 2006).

**2.4.1 Resumen de las actuales pautas de extracción.** Las pautas vigentes para la extracción ortodóncica en los problemas de apiñamiento ó protrusión de clase I pueden resumirse del siguiente modo (Proffit, 2001):

- Discrepancia en la longitud de las arcadas inferior a 4mm: la extracción no suele estar indicada (solo si existe una protrusión acusada de los incisivos o, en algunos casos, una significativa discrepancia vertical).
- Discrepancia en la longitud de las arcadas de 5-9mm: es posible el tratamiento con o sin extracciones. La decisión dependerá de las características de los tejidos duros y blandos del paciente y de la forma de controlar la posición final de los incisivos; para la extracción se puede optar entre diferentes dientes. El tratamiento sin extracción suele consistir en una expansión transversal a través de premolares y molares.
- Discrepancia en la longitud de las arcadas de 10mm o mayor: casi siempre hay que recurrir a la extracción para conseguir espacio suficiente. Los candidatos idóneos para la extracción son los cuatro primeros premolares o tal vez los primeros premolares superiores y los incisivos laterales inferiores; la extracción de los segundos premolares o molares no suele ofrecer resultados satisfactorios.

## 2.5 Importancia de caninos en el sistema estomatognatico

Los caninos son piezas dentarias muy importantes en la estructuración del sistema estomatognático, razón por la cual se realizan muchas investigaciones de los problemas que suele presentar estas piezas dentarias, desde una erupción ectópica, hasta una inclusión dentro del hueso, así como los factores causales y las secuelas del mismo.

Los caninos son piezas dentarias ubicadas en el arco, inmediatamente por detrás de los incisivos laterales, se caracteriza por presentar el borde incisal con dos vertientes, que determinan un vértice. Son dientes, en especial el superior; de raíz sumamente potente, están destinados a cortar alimentos que requieren gran fuerza masticatoria para ser fraccionados, labor que es favorecida por la forma de la corona, que con el vértice del borde incisal actúa como un punzón (Figun, Garino, 2006).

Los caninos son considerados dientes importantes para el sistema estomatognático, siendo indispensables para los movimientos de lateralidad y vitales para la continuidad de los arcos dentarios, responsables para el funcionamiento y la armonía oclusal (Aguana, Cohen, Padrón, 2011)

Los caninos maxilares y mandibulares, están situados en las "esquinas" de la boca considerados como la "piedra angular" de la arcada dental. La forma y posición de los caninos constituye la "guía canina", que, como su nombre indica, guía a los dientes hasta la posición intercuspídea (Aguana, 2011) y protegiendo los demás

grupos de dientes en las excursiones de trabajo y balance (Hussam, 2004).

Existe otra cualidad añadida en los caninos, tanto maxilares como mandibulares: su posición y forma, su inserción en el hueso, y el relieve óseo que recubre a la raíz, crean una estructura anatómica denominada eminencia canina, de un elevado valor estético, proporcionando un adecuado contorno a la musculatura facial. Una buena posición es importante para dar contactos interproximales entre los primeros premolares y los laterales de esta manera, dar protección al periodonto (Aguana, 20011; Hussam, 2009).

De acuerdo a las consideraciones de desarrollo según Dewel (1949) los caninos tienen el periodo más largo de desarrollo, así como el camino más tortuoso para viajar de su punto de formación (la fosa periforme) hasta alcanzar su destino final que es la oclusión. Los dientes emergen a la cavidad bucal una vez que se han formado las  $3/4$  partes de sus raíces; en el momento que el diente alcanza el nivel de oclusión, toma de dos a tres meses para que se formen completamente sus raíces (Rodríguez, Casasa, 2005).

La formación del canino superior comienza a los cuatro ó cinco meses de edad y el esmalte se forma en su totalidad entre seis y siete años, erupcionando en promedio a los 11.6 años y su raíz queda formada totalmente a los 13.6 años de edad, el canino inferior tiene una formación muy semejante, su erupción se realiza a los 10.6 años de edad y su raíz queda formada completamente a los 12.9 años (Rodríguez, 2005).

## **2.6 Caninos ectópicos**

**2.6.1 Definición.** La palabra “ectopia” y su adjetivo “ectópico” se encuentran entre las palabras más usadas en odontología. Ectopia quiere decir fuera de la posición normal, fuera del lugar. A veces se constituye una terapéutica errónea a causa que el término conduce a confusiones. Cualquier diente puede estar en ectopia durante la erupción, aunque algunos presentan esta anomalía con más frecuencia (Moyer, 1958).

Humphry (1957) define ectópico como “posición anormal”. La erupción ectópica es el desarrollo de un disturbio en el patrón de erupción en la dentición permanente. Este término puede referirse a cualquier pieza dentaria.

La erupción ectópica e impactación de los caninos permanentes de los maxilares es un problema clínico encontrado con mayor frecuencia, estas piezas dentarias son importantes tanto estéticamente y funcionalmente por que mantienen el equilibrio dentomaxilofacial, siendo indispensable conservar o ubicarlos en su posición en la arcada. Es necesario tener consideraciones de las secuelas, así como los problemas quirúrgicos, periodontales y ortodónticas en el tratamiento de caninos retenidos.

**2.6.2 Etiología de caninos ectópicos.** La etiología de los caninos ectópicos se clasifican en causas generales y locales (Aguana, Cohen, Padrón, 2011).

**Causas de orden general:**

- Alteraciones endocrinas (hipotiroidismo)
- Alteraciones metabólicas (raquitismo)
- Enfermedades hereditarias.
- Labio y paladar hendido.

**Causas de orden local:**

- Discrepancias de tamaño dental y longitud de arco.
- Retención prolongada o pérdida prematura del canino primario.
- Aberración en la formación de la lámina dental.
- Posición anormal del germen dental (Archer 1978, Moss 1975)
- Presencia de una hendidura alveolar.
- Anquilosis.
- Problemas nasorespiratorios.
- Patologías localizadas como quistes, neoplasias, odontomas, supernumerarios.
- Dilaceración de la raíz.
- Origen iatrogénico.
- Condición idiopática, sin causa aparente.
- Ausencia del incisivo lateral maxilar.
- Variación en el tiempo de formación radicular.
- Secuencia de erupción anormal.
- Trauma del germen dental (Moss 1975)
- Exceso de espacio.
- Forma de arco estrecha
- Herencia.

**2.6.3 Prevalencia de caninos ectopicos.** La tasa de prevalencia informada de caninos superiores ectópicos oscila entre 1% y 3%(Kramer1970, Grover 1985). Una proporción pequeña de los casos (15%) se desplaza bucalmente (Ericson1987), se deben generalmente a la falta de espacio y el diente finalmente erupciona espontáneamente en la mayoría de los casos, o se corrige al hacer suficiente el espacio. La mayoría de los caninos ectópicos (85%) se desplaza hacia el techo de la boca (en dirección al paladar). El desplazamiento hacia el paladar es una anomalía posicional, asociado con alteraciones del trayecto, que en general se presenta aunque haya espacio adecuado (Parkin, Benson, Shah, Thind, Marshman, Glenroy, Dyer, 2009). Otras posiciones anómalas o heterotópicas incluyen el seno maxilar o las fosas nasales. En un 40-50% de los casos, la condición es bilateral y asimétrica (Rodriguez, 2005).

Otros estudios, se menciona que: el canino está localizado normalmente por palatino en 60 a 80 % de los casos, siendo menos frecuentes las situaciones vestibulares y transalveolares, con un 10 – 20 % y 5-10 % respectivamente (Cedeño html).

El canino presenta también una preferencia sexual, siendo más frecuente en mujeres (0.8 %) que en hombres (0.35 %) (Cedeño html). Dos veces más común en mujeres (1,17%) que en varones (0,51%) (Bishara S.1992).

Los caninos mandibulares pueden presentar problemas en 20 veces menor que los caninos maxilares con una incidencia de 0.35% (Santoyo C., Calleja I., García J., Díaz R. 2001).

**2.6.4 Secuelas de erupción ectópica de caninos.** Los caninos permanentes ectópicos pueden dar lugar a movimientos no deseados en dientes vecinos, pérdida de longitud del arco, apiñamiento, resorción de la raíz del diente ectópico, así como de los dientes vecinos, formación quística, propagación de una infección vecina, dolor y combinaciones de las secuelas mencionadas (Parkin, Benson, Shah, Thind, Marshman, Glenroy, Dyer, 2009).

La mayor consecuencia que genera, es la **maloclusión**, ya sea por la ausencia clínica del canino o por la alteración producida en otras piezas dentarias o a los tejidos adyacentes.

La erupción ectópica de los caninos maxilares puede conducir a la **reabsorción** de las raíces de los incisivos adyacentes (Ericson, Kuroi, 1986); puede ser silenciosa, devastadora y repentina, llegando hasta comprometer la vitalidad de diente. La reabsorción de los incisivos adyacentes puede ocurrir en un 50% de los casos y 2/3 de éstos ocurren con compromiso pulpar (kuroi) (Perez, Perez, Fierro, 2009). La edad de las reabsorciones severas se localiza entre los 11 y 12 años de edad para los varones y entre los 10 y 12 años para las niñas, por lo cual es importante un descubrimiento precoz. Además que estas reabsorciones en su mayoría ocurren por palatino (López, 2001).



Los dientes impactados tienen el potencial de **anquilosarse** al hueso, causando todas las patologías asociadas a esta alteración (Rebellano, Schabel, 2003).

**Reabsorción idiopática**, por algún motivo puede reabsorberse la raíz en parte o su totalidad de cualquier diente impactado (Canut) (Perez, Perez, Fierro, 2009).

Otra secuela es la reabsorción radicular por tratamiento de ortodoncia. Linge (1991) apunta que la corrección ortodóntica de los caninos retenidos y en erupción ectópica es un factor de riesgo para producir reabsorción apical de los dientes anteriores; la función del sistema de anclaje para ejercer fuerzas extrusivas implica fuerzas intrusivas a los incisivos y fuerzas de compresión al ligamento periodontal, la cual se asocia con reabsorción radicular (Rodriguez E., 2005).

**2.6.5 Diagnostico de caninos ectópicos.** Se realiza en base al examen clínico y radiográfico.

**2.6.5.1 Examen clínico.** Requiere de una inspección visual y palpación manual, que permita evidenciar los signos característicos de una erupción ectópica y retención.

En una primera visita se puede observar alguno de estos signos clínicos, que pueden ayudar a revelar sospechas de una retención e inclusión canina (Lucea, 2005):

- Diastema entre el incisivo lateral definitivo y el primer premolar.

- Persistencia del canino temporal en un niño de más de catorce años.
- Ausencia del abombamiento de la cortical a nivel del espacio de erupción.
- Desplazamiento de los dientes adyacentes en forma de abanico.
- Complicaciones infecciosas como fistulas o rara vez una celulitis geniana.
- Tinción de los dientes adyacentes por necrosis pulpar, consecuente con la rizólisis.

**2.6.5.2 Evaluación Radiográfica.** Permite detectar las características de la retención: su ubicación, posición y la morfología del canino, además las relaciones de vecindad con dientes adyacentes. Las radiografías de mayor utilidad para el diagnóstico de caninos son:

- **Radiografía periapical.** Se puede detectar la relación mesio distal con dientes vecinos y para evaluar la posición vestibulo lingual, se toma la radiografía con una angulación horizontal del cono de mesial a distal (Técnica de Clark).
- **Radiografía panorámica.** Es de gran ayuda para explorar la retención en sentido mesio distal y sentido vertical superior, e inferior.
- **Radiografía oclusal.** Para determinar la ubicación en sentido buco lingual.
- **Radiografías postero anterior y lateral.** Nos permiten determinar en algunas ocasiones la

posición de los caninos, en relación con otras estructuras anatómicas como los senos maxilares y el piso nasal (Uribe, 2004, pp.534, 535).

Actualmente hay técnicas de diagnóstico de mayor sofisticación y definición, como la tomografía axial computarizada, o resonancia magnética, pero son menos accesibles para los pacientes,

**2.6.6 Clasificación de retenciones dentarias.** En la revisión bibliográfica existen varios esquemas de clasificación de distintos autores, se toma como referencia la clasificación de Dr. Trujillo Fandiño propuesto en 1990 para clasificar incisivos, caninos y premolares, es una clasificación práctica, y toma en cuenta, los siguientes parámetros (Ugalde, González, 1999):

**Posición:**

Describe la ubicación de la corona del órgano dentario retenido con relación a los tercios radiculares cervical, medio y apical de los dientes adyacentes, estableciendo 5 mm, para cada tercio radicular.

**Posición I.** Cuando la corona o la mayor parte de ésta se encuentra a nivel del tercio cervical de la raíz de los dientes adyacentes en los maxilares dentados. Y en espacio comprendido de la cresta alveolar hasta 5 mm de ésta en el maxilar equivalente al tercio cervical.

**Posición II.** Cuando la corona o mayor parte de esta se encuentra a nivel del tercio medio de las raíces de los dientes

adyacentes en los maxilares dentados. Y en el espacio comprendido entre 5 y 10 mm de la cresta alveolar en el maxilar equivalente al tercio medio.

**Posición III.** Cuando la corona o la mayor parte de ésta se encuentra a nivel del tercio apical de las raíces de los dientes adyacentes en los maxilares dentados. Y en el espacio existente a partir de 10 mm de la cresta alveolar de los maxilares.

**Dirección.** Describe la posición de la corona y la inclinación del eje axial, del órgano retenido: Ejemplo; vertical, mesioangular, mesiohorizontal, vertical invertido, distoangular, distohorizontal, vestibulopalatino, palatovestibular.

**Estado radicular.** Describe la morfología radicular. Ejemplo; raíz recta, raíz con dilaceración, raíz curva, raíz incompleta en su formación, raíz con hiper cementosis etc.

**Presentación.** Describe la ubicación de la corona según se encuentre dentro de los maxilares. Ejemplo; vestibular, palatino o lingual, central.

## **2.7. Tratamiento de caninos ectópicos.**

Antes de tomar una decisión del tratamiento, hay que tomar en consideración una serie de factores diagnósticos sobre el paciente: Edad, salud general y bucal, si existe espacio disponible o puede abrirse para la alineación del canino permanente, realizar un examen de las características clínicas del canino ectópico, mediante la observación clínica y una rigurosa evaluación radiográfica, primero clasificarlas en cuanto a la posición, dirección de la corona y la

inclinación del eje axial, evaluar la morfología radicular, la presentación en el arco dentario y las alteraciones que han podido ocasionar a los dientes contiguos, para optar una mejor alternativa de tratamiento.

Muchos autores mencionan que el tratamiento precoz, cuando se detecta en forma temprana, se puede prevenir secuelas de erupción ectópica de los caninos, se recomienda la exodoncia de caninos deciduos cuándo el canino permanente tenga formada los 2/3 de la raíz, y realizar este procedimiento a una edad de 10 a 13 años cuando la trayectoria del canino sea por palatino (Ericson, Kurol, 1986). Este mecanismo puede ofrecer una posibilidad exitosa, en un 91% de los casos, si la corona del canino permanente esta distal a la línea media del incisivo lateral y en un 64% si está mesial. (Uribe G., 2004).

**2.7.1 Tratamiento ortodoncico por vestibular.** Cuando el canino está en una erupción ectópica se debe utilizar aparatos fijos para producir fuerzas fisiológicas no mayores de 50 gr. direccionadas a traccionar, cambiar el patrón de erupción del canino y reposicionar en arco dentario.

La erupción por vestibular Generalmente se presenta por deficiencias del perímetro del arco, entonces el tratamiento será enfocado a conseguir espacio necesario, para reposicionar el canino, en etapas tempranas pueden erupcionar de forma natural cuando se crea espacio.

Las alternativas para recuperar espacio para reposicionar los caninos ectópicos son (Uribe G., 2004):

- Fuerza extraoral para distalizar los molares maxilares.
- Sistemas pendulares para distalizar los molares maxilares y recuperar espacio
- El cierre temprano de diastemas entre los incisivos centrales superiores, si los hay.
- Cambiar la inclinación de la raíz del incisivo lateral después de formar la raíz.
- Extracción selectiva de dientes deciduos.
- Extracción del canino permanente retenido.
- Extracción del incisivo lateral permanente.
- Extracción del primer premolar permanente.

### 2.7.2 Tratamiento ortodoncica quirúrgico por vestibular.

Básicamente tienen dos objetivos: obtener el espacio necesario en la arcada dentaria y la tracción ortodónica del diente retenido hasta la correcta recolocación final del mismo en la arcada. Las técnicas de intervención quirúrgica y posterior tracción de caninos se pueden hacer posibles desde tres perspectivas concluyendo de una manera exitosa en la complementación de cirugía y ortodoncia:

- **Descubrimiento por escisión.** Cuando el diente esta posicionado por vestibular, coronal a la unión mucogingival, y hay encía suficiente en el lugar, se procede a descubrirlo con un simple procedimiento escisional (Kokich, 2004).
- **Colgajo apicalmente posicionado.** Consiste en la realización de un colgajo gingival vestibular mucoperióstico de espesor completo en forma de «U»

y proceder a su sutura en posición más apical de manera que quede más o menos expuesta la corona del diente retenido y poder cementar así durante el mismo acto operatorio o de forma diferida, el sistema de tracción ortodóncica más apropiado al caso (Arcas A. 2001). Esta técnica está indicada cuando el acceso sea más favorable por vestibular y no esté en una situación excesivamente alta (Macías, Cobo, Carlo, Pardo, 2005).

- **Colgajo vestibular de reposición completa.** Consiste en la realización de un colgajo vestibular mucogingival de espesor completo en forma de «U», exponer mediante ostectomía la corona del diente retenido, teniendo mucho cuidado de no dañar la unión amelo-cementaria, cementar siempre en el acto operatorio el sistema de tracción ortodóncica que proceda y volver a reposicionar completamente el colgajo a su posición inicial y dejando expuesto únicamente el alambre de acero torsionado que nos permitirá la tracción, Indicaciones: Tracción de aquellos dientes retenidos cuyo acceso más favorable sea vestibular y se encuentren en una situación lo suficientemente alta que contraindique un colgajo de reposición apical (Macías et al, 2005)

### **2.7.3 Tratamiento ortodoncico quirúrgico por palatino.**

#### **Fenestración clásica (escisión gingival convencional)**

Consiste en eliminar el hueso y/o mucosa alrededor del diente

incluido, con el fin de liberar y visualizar la corona y poder cementar el sistema de anclaje que permita la tracción ortodoncica (Arcas A. 2001). Indicaciones: Aquellos dientes retenidos cuyo acceso más favorable sea palatino y que no presenten un excesivo grado de profundidad. Principalmente caninos submucosos en situación palatina (Macías et al. 2005).

**Otras alternativas de tratamiento.** Ericson y Kurol (1988) demostraron que la extracción temprana de los caninos superiores temporarios dará como resultado la erupción normal de los caninos superiores permanentes ectópicos. En su extenso estudio encontraron que, si las radiografías periapicales mostraban que la corona del canino permanente estaba posicionada por encima de la raíz del incisivo lateral superior, pero no pasaba la superficie mesial de la raíz, muy probablemente se producía la autocorrección del canino ectópico si se extraía el canino temporario. Sin embargo, si el canino permanente estuviera posicionado más cerca de la superficie mesial de la raíz del incisivo lateral, la autocorrección no se produce con la extracción del canino temporario. El canino retenido por palatino debe ser descubierto por un cirujano y posicionado en el arco dentario por el ortodoncista.

Kovich y Mathews (2001). Recomiendan una técnica alternativa con un descubrimiento palatal más temprano de los caninos retenidos. Ellos programan el descubrimiento de los caninos retenidos antes de comenzar el tratamiento



ortodoncico. En estos casos, estos dientes son descubiertos durante la última dentición mixta. En estas situaciones, se eleva un colgajo mucoperiostico grueso en la zona del canino retenido. Se retira todo el hueso sobre la corona hasta el nivel de la unión amelo-cementaria. Se reposiciona el colgajo y se practica una incisión a través del colgajo gingival. Ocasionalmente, si el diente se posiciona arriba en el paladar, se coloca una gasa iodoformada por encima de la superficie expuesta. Una vez que se retira el hueso y el tejido, estos caninos desplazados palatalmente erupcionan por sí mismos. Después de 6 a 8 meses aproximadamente, los caninos habrán erupcionado hasta el nivel del plano oclusal. A esta altura, se puede colocar un brackets sobre el diente, y la raíz puede moverse a través del hueso a medida que la corona se traslada gradualmente al arco dentario.

## **2.8 Posición ectópica de caninos del caso clínico.**

Paciente de 13 años de edad, sexo masculino, relación Clase I Molar de Angle, la relación canina sin registro por presentar erupción ectópica tanto del maxilar superior e inferior, al examen clínico los caninos tienen diferente grado de posición ectópica:

- **Canino superior derecho.** Está en una retención parcial, de acuerdo a la clasificación del Dr. Trujillo Fandiño, en posición I de la corona a nivel del tercio cervical de la raíz de los dientes adyacentes, dirección del eje axial en una orientación vertical, estado radicular es recta, presentación a nivel central del arco,

donde se observa espacio insuficiente para su erupción a causa de la migración de los dientes vecinos.

- **Canino superior izquierdo.** Se evidencia una erupción ectópica vestibular alta, con una exposición de 2/3 de la corona, ubicado a 7mm por encima del plano oclusal la dirección del eje axial es vertical y raíz recta.
- **Canino inferior derecho izquierdo.** Ambos caninos presentan una erupción ectópica vestibular, la ubicación de la corona está a 3mm debajo del plano oclusal, presenta exposición completa de la corona y retracción de la encía marginal.

**Conclusión.** Después del análisis clínico, revisión bibliográfica de casos similares, las alternativas de intervención terapéutica para devolver la función fisiológica, de estas piezas dentarias en erupción ectópica y la aplicación de procedimientos clínicos, estará orientado en primer lugar a generar un espacio localizado con la extracción de los primeros premolares, por presentar una discrepancia dentaria negativa significativamente alta, descartando las otras alternativas como la distalización, expansión y otros. En segundo lugar utilizar aparatología fija, para traccionar y llevarlos hacia el espacio de la extracción.

Las características de posición ectópica de los caninos tanto superiores e inferiores del caso, muestran las coronas en erupción ectópica vestibular a diferencia del canino superior derecho que está en aun retención subgingival, en conclusión el paciente está indicado a recibir el tratamiento de ortodoncia de pronóstico favorable.

### **CAPITULO III. MARCO METODOLOGICO**

El presente trabajo de investigación es de enfoque cualitativa y experimental (Hernández, Fernández, Baptista, 2006).

**3.1. Método.** El presente estudio de caso utiliza el método inductivo por que se realiza un estudio, de intervención de ortodoncia realizado a un caso clínico particular, y los resultados obtenidos será una referencia intervención, para generar conceptos generales.

**3.2. Diseño.** Por la característica que presenta la investigación y el problema planteado, el estudio de caso se enmarca en los siguientes parámetros: Es experimental, porque se somete a intervención ortodóncica a un caso clínico para obtener la efectividad del tratamiento sobre caninos en erupción ectópica, serán evaluados este dependerá de un proceso, que tendrá un inicio y un final.

**3.3. Tipo de investigación.** Es explicativa porque con la evaluación y obtención de la efectividad logrados de la experimentación, se pretende explicar los resultados y los cambios producidos sobre el caso clínico, con la mecanoterapia ortodóncica.

#### **3.4. Población y muestra.**

**Muestra.** Pacientes que acuden a la clínica dental del Colegio de Odontólogos La Paz con problemas de maloclusión, que solicitan tratamiento de ortodoncia.

**Tipo de muestra.** No probabilística, son pacientes tipo caso que acuden voluntariamente y son sometidos a tratamientos de ortodoncia.

## **CAPITULO IV. EVALUACION DEL PACIENTE**

**Caso clínico.** Paciente de sexo masculino, de 13 años de edad, con padres migrantes, domiciliados en la ciudad de El Alto, con nivel socioeconómico medio. En la entrevista inicial demuestra buena actitud mental, una excelente relación padres e hijo, responsable en sus estudios. Respecto a los antecedentes de sus padres, refiere que tenían problema de mal posición dentaria y no han recibido tratamiento, al indagar sobre el problema del paciente, refiere que el aspecto de la posición de sus dientes es desagradable y además presenta dificultad al sonreír; demuestra una actitud positiva para recibir el tratamiento.

#### **4.1 Historia clínica**

##### **4.1.1 Datos generales**

Nombre:

Sexo: Masculino

Fecha de nacimiento: 21/06/1994

Edad: 13

Domicilio. Zona Senkata El Alto La Paz

Nombre del Tutor.

Fecha del Examen 26/05/2008

##### **4.1.2 Motivo de Consulta:** “Mis dientes están chuecos”

**4.1.3 Antecedentes odontológicos:** Por referencia del paciente, ha tenido tratamiento odontológico de restauración de dientes, y tratamiento profiláctico con selladores de fosas y fisuras, también refiere un tratamiento previo de ortodoncia removible para corregir la malposición dentaria sector antero superior.

**4.1.4 Antecedentes familiares.** No refiere ningún antecedente o incidencia de alguna enfermedad sistémica o local.

**4.1.5 Antecedentes Médicos Personales:**

Esquema de inmunización	: Si
Fiebre reumática	: No
Hepatitis	: No
Intervenciones quirúrgicas	: No
Tuberculosis	: No
Anestias odontológicas previas	: Si
Diabetes	: No
Alergias	: No
Convulsiones	: No
Medicación actual y ¿Por qué?	: No
Asma	: No
Soplos cardiacos	: No
Problema de amígdalas	: No
Cardiopatías	: No
Anemia	: No
Trastornos sanguíneos /Hemofilia	: No

**4.2 Examen buco dental.**

**4.2.1 Examen de Tejidos Blandos.**

El periodonto presenta una textura superficial de consistencia firme y resiliente, a nivel de la encía marginal es libre y móvil.

La encía marginal sector anterior contiguo a malposición dentaria, presenta una leve inflamación, aparentemente por el producto de la acumulación de placa bacteriana.

La lengua, mucosa vestibular, paladar duro y blando, y piso de la boca, mantienen todas las características normales. Realizando la evaluación clínica externa del tercio facial inferior, se evidencia un cierre forzado de los labios, de perfil una protrusión e incompetencia labial (véase Figura 2).

Articulación témporomandibular, sin ninguna sintomatología en apertura y cierre.

#### **4.2.2 Examen dentario.**

Para el examen dentario se realiza con el diagrama, del sistema universal de la Federación Dental Internacional (FDI), dividido en 4 cuadrantes:

Maxilar superior cuadrante derecho:

- 11 Sano
- 12 sano
- 13 pieza dentaria retenida por factor mecánico, falta de espacio
- 14 tratamiento profiláctico (Sellador de fosas y fisuras)
- 15 con obturación metálica (amalgama)
- 16 tratamiento profiláctico (Sellador de fosas y fisuras)
- 17 sano



Maxilar superior cuadrante izquierdo:

- 21 sano
- 22 sano
- 23 con erupción ectópica vestibular
- 24 tratamiento profiláctico (Sellador de fosas y fisuras)
- 25 sano
- 26 tratamiento profiláctico (Sellador de fosas y fisuras)
- 27 sano.

Maxilar inferior Cuadrante izquierdo:

- 31 sano
- 32 en linguo versión.
- 33 en erupción ectópica vestibular.
- 34 tratamiento profiláctico (Sellador de fosas y fisuras).
- 35 tratamiento profiláctico (Sellador de fosas y fisuras).
- 36 con obturación metálica (amalgama) en la cara oclusal.
- 37 sano.

Maxilar inferior cuadrante derecho:

- 41 sano
- 42 en linguo versión
- 43 en erupción ectópica vestibular
- 44 tratamiento profiláctico (Sellador de fosas y fisuras).
- 45 sano
- 46 sano.
- 47 tratamiento profiláctico (Sellador de fosas y fisuras).

### **4.3 Examen facial.**

Es importante realizar la evaluación clínica de la facies del paciente, durante la cual se trata de determinar el balance

proporcional. La fotografía es un medio para realizar un análisis apropiado en las tres dimensiones, que permite la evaluación de las características faciales del paciente antes y después del tratamiento, también es útil para documentar el estado inicial y las diferentes etapas de corrección hasta su finalización (véase Figuras 1, A,B y C).

#### FOTOGRAFÍAS EN REPOSO

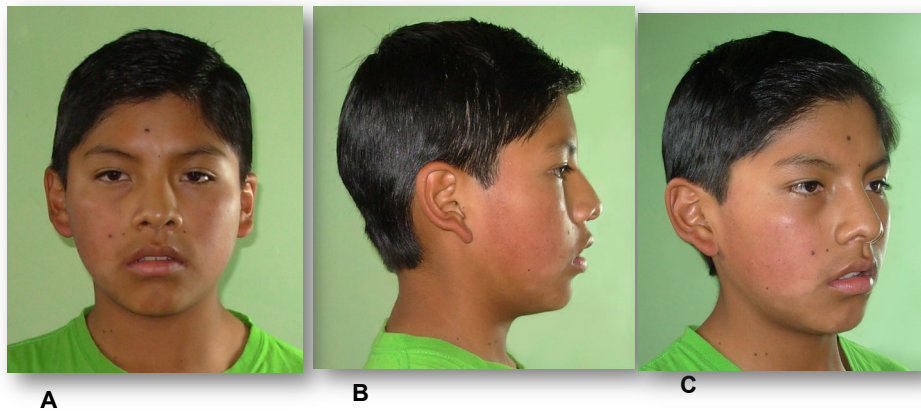


Figura 1. A, Fotografía de frente. B, fotografía de Perfil. C, fotografía 3/4

#### 4.3.1 Examen facial frontal.

Este examen permite el análisis de proporción vertical y la simetría transversal de la cara del paciente.

**Análisis vertical.** Con este examen se evalúa la proporcionalidad de los tres tercios: se toma como referencia los puntos anatómicos de tejidos blandos en el tercio superior que va del punto de implantación de cabello al punto de la glabella, el tercio medio que va de punto glabella al punto sub

nasal y el tercio inferior que va de punto subnasal al punto mentoniano. Al análisis del caso clínico tiende a un ligero aumento del tercio inferior, en un paciente normal la longitud de los tercios deben ser equidistantes (véase Figura 2, A).

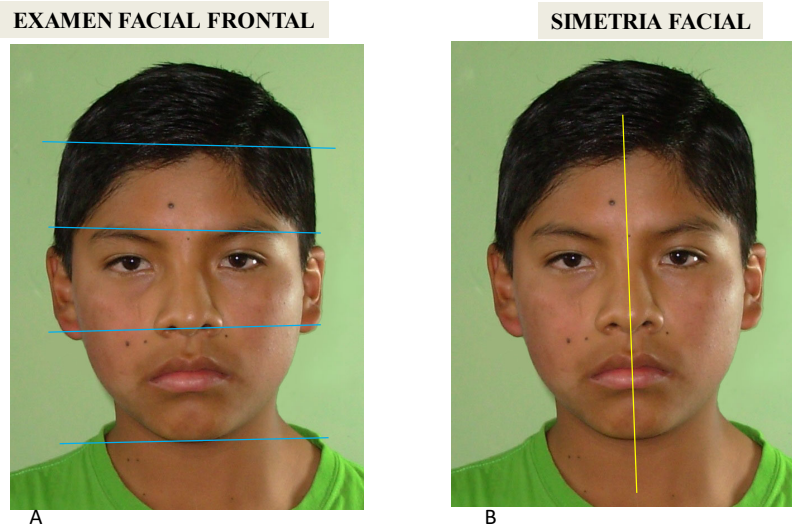


Figura 2. A Evaluación de la proporcionalidad vertical de tres tercios de trichum, glabella, subnasal y mentón. Tercio inferior ligeramente aumentado. B Simetría facial una línea trazada que pasa por puente nasal y filtrum labial.

**Análisis transversal.** Con este examen se valora la simetría facial del paciente, se toma como referencia una línea media facial vertical, que pasa por los puntos puente nasal y filtrum labial, con esta línea se divide la cara en dos mitades iguales. En el caso clínico se evidencia una aparente simetría facial (véase Figura 2, B).

#### 4.3.2. Examen facial lateral

**El contorno facial.** Este ángulo resulta de la unión de las líneas que van del punto de la glabella al punto subnasal y del

subnasal al punto pogonión, formando el ángulo del perfil facial, cuya medición en el caso es de  $161^\circ$ . Con este valor se clasifica al paciente con un perfil facial convexo (véase Figura 3. A).

**Angulo nasolabial.** (Burstone, 1967). Se traza una línea que parte del punto subnasal, y se prolonga una tangente a la base de la nariz y otra línea que va del punto subnasal y se prolonga tangente al borde mucocutáneo del labio superior. El valor encontrado en el paciente es de  $88^\circ$ , considerándose un ángulo levemente cerrado, se encuentra debajo de los límites de rango normal que va de  $100^\circ$  a  $120^\circ$  (Véase Figura 3. B).

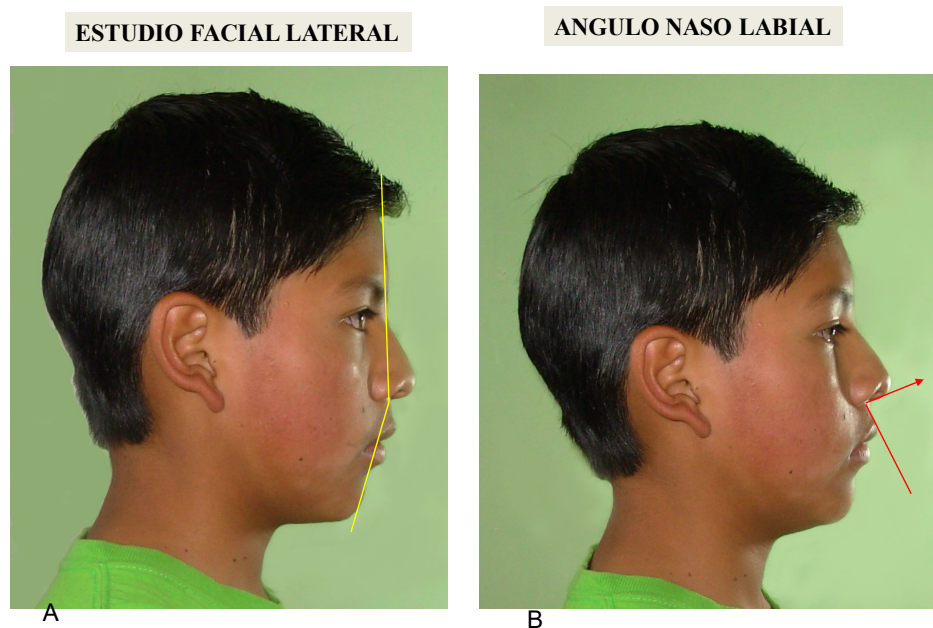


Figura 3. A, Ángulo de perfil facial  $161^\circ$ , Perfil facial convexo. B, Angulo naso labial levemente cerrado. Protrusión labial superior, incompetencia labial.

**Estudio de dos tercios inferiores.** Se considera la medida total de nasión a mentoniano en un 100%, la porción superior

de nasión a subnasal tiene un valor de 42.3%, la norma es 43% y de subnasal a mentoniano 57.7% la norma es 57%, por consiguiente el caso tiende a un ligero aumento del tercio inferior. También se analiza el tercio inferior en sus dos porciones de subnasal a stomion y de stomion a mentoniano cuya equivalencia debe ser en el segmento superior de 1/3 y en el inferior de 2/3, el caso se considera en parámetros normales (véase Figura 5).

#### ESTUDIO DE LOS DOS TERCIOS INFERIORES

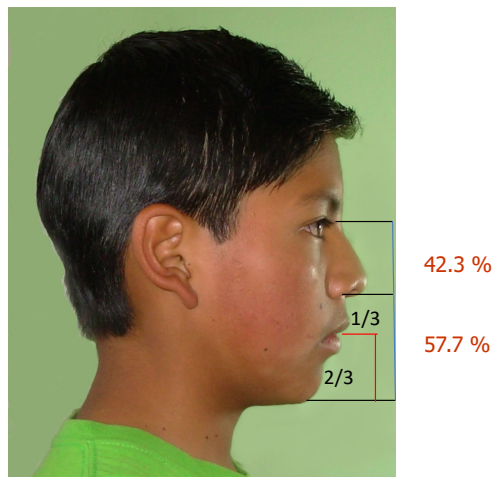


Figura 5. Proporcionalidad del tercio medio de nación a subnasal con tercio inferior, de subnasal mentoniano. El tercio inferior en una relación de subnasal a stomion y de stomion a mentoniano.

**Análisis de Powell.** Llamado también triángulo estético, relaciona las principales estructuras estéticas de la facies: frente, nariz, labios, mentón y cuello, utilizando ángulos e interrelacionándolos entre sí (Gregoret, Tuber, Escobar, Matos, 2000). Las medidas de los ángulos encontrados del caso: ángulo naso frontal de 135°, ángulo naso facial de 35° y ángulo naso mental de 123° están dentro de los parámetros normales, a diferencia del ángulo mentocervical cuyo valor es

de  $107^\circ$ , el cual es mayor de la norma, y la interpretación del caso, es portador de una mandíbula retruída (véase Figura 4 y Tabla 1).

#### TRIANGULO ESTETICO DE POWELL

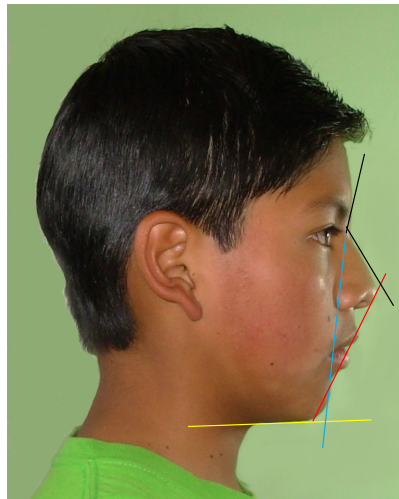


Figura 4. Trazado de triángulo Estético de Powell

**Tabla 1**  
**Valores normales y valores del**  
**Caso de Powell**

Angulo	normal	Caso
Nasofrontal	115°-130°	135°
Nasofacial	30°- 40°	35°
Nasomental	120°-132	123°
Mentocervical	80°-95°	107°

## 4.4. Elementos auxiliares de diagnostico

### 4.4.1 Examen de fotografías intraorales.

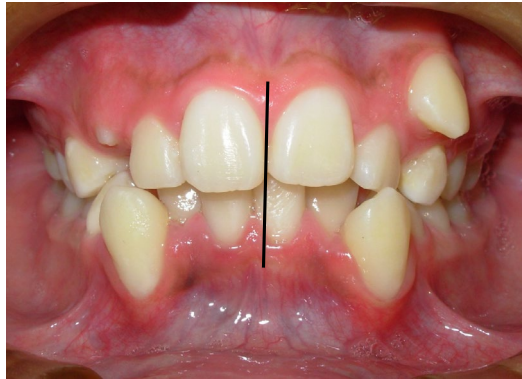**Intraoral de frente:** una leve desviación línea media dental superior hacia la izquierda, línea media dental inferior, desviada hacia el lado derecho en 1mm (véase Figura 6).

**Intraoral derecho:** relación molar clase I, relación canina sin registro, pieza dental 13 en retención parcial, pieza dental 43 en erupción ectópica vestibular y mordida invertida (véase Figura 7. A).

**Intraoral izquierdo:** relación molar Clase I, relación canina sin registro, protrusión incisiva antero superior, la pieza dental

23 en erupción ectópica alta vestibular, la pieza 33 en una erupción ectópica vestibular y mordida invertida (véase Figura 7. B).

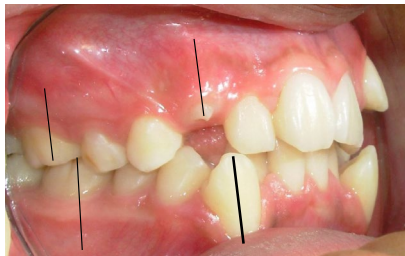
**ESTUDIO INTRAORAL FRONTAL**



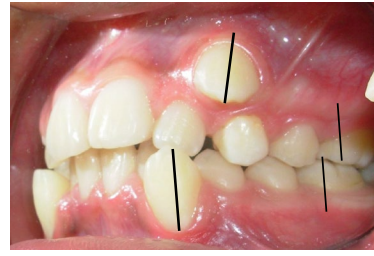
**Figura 6. Examen de las líneas medias dentales y la relación horizontal interarco**

**ESTUDIO INTRAORAL DERECHO**

**ESTUDIO INTRAORAL IZQUIERDO**



A



B

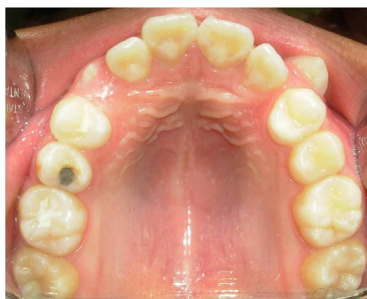**Figura 7. A y B examen de la relación molar y relación canina**

**Intraoral oclusal superior:** arco simétrico, forma de arco parabólica, la pieza dental 13 en retención parcial, la 23 en erupción ectópica vestibular (véase Figura 8. A).

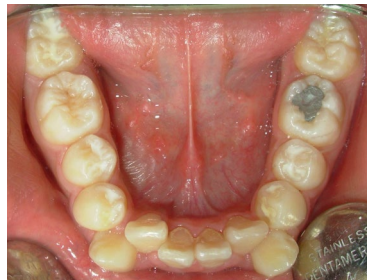
**Intraoral oclusal inferior:** arco simétrico, forma de arco cuadrado, las piezas dentarias 43 y 33 en erupción ectópica vestibular, apiñamiento en sector incisivo inferior (véase Figura 8. B).

**Estudio de resalte y sobremordida:** Overjet de 4 mm, overbite de 4 mm (véase Figura 8. C, D).

ESTUDIO OCLUSAL SUPERIOR E INFERIOR

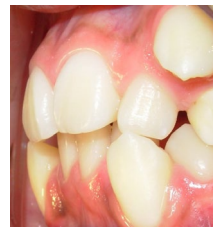

A

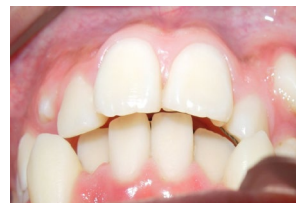

B

ESTUDIO DE RESALTE Y SOBREMORDIDA



C



D

Figura 8. A, B, C y D.

#### 4.4.2 Modelos de Estudio:

El estudio de los modelos se realiza en tres planos de espacio: transversal, sagital y vertical.



**4.4.2.1 Análisis transversal del modelo.** En el maxilar superior, se examina la línea media dentaria en relación a la línea media del maxilar, tomando como punto de referencia el rafe medio palatino; en el caso clínico se observa un desplazamiento de la línea dental superior al lado izquierdo en 0.5mm. En maxilar inferior se examina la línea dental en relación a la inserción del frenillo lingual y en la parte posterior una proyección vertical del rafe medio; en el caso clínico se observa un desplazamiento de la línea media dental inferior hacia el lado derecho en 1mm. Por lo tanto no está en el mismo

EXAMEN DE MODELO

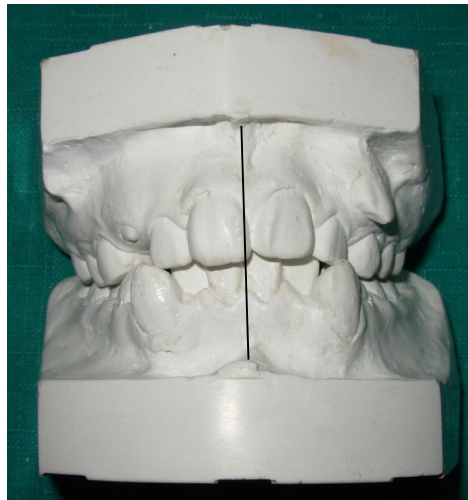

Figura 9.

u

plano medio sagital. La relación transversal interarcada se encuentran en una relación normal (véase Figura 9).

**4.4.2.2 Análisis sagital del modelo.** El examen antero posterior se realiza en una oclusión interarcada,

tomando como referencia la clasificación de Angle, para molar y clase canina.

**Relación lateral derecho:**

- **Relación molar.** Clase I. (véase Figura 10. A)
- **Relación Canina.** No se registra dado que el canino superior derecho está en retención parcial, aparentemente por falta de espacio. El canino inferior derecho está en una erupción ectópica vestibular. (véase Figura 10. A)

**Relación lateral izquierdo:**

- **Relación molar.** Clase I. (Véase Figura 10. B)
- **Relación Canina.** No se registra porque no hay contacto de oclusión, el canino superior e inferior está en una erupción ectópica vestibular. (véase Figura 10. B).
- **Overjet o resalte incisivo.** Se mide la cara vestibular del incisivo inferior a la cara vestibular del incisivo superior, el valor encontrado es 4mm, el caso presenta un resalte incisivo aumentado, siendo la norma 2mm.

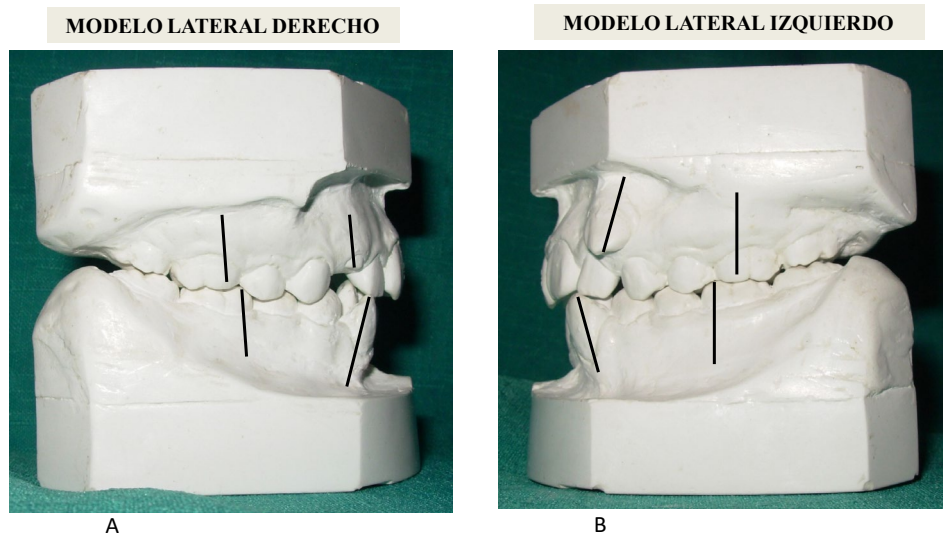


Figura 10. A y B.

**4.4.2.3 Análisis vertical del modelo.** Se toma como referencia el plano horizontal que corresponde al plano oclusal.

- **Obervite o sobremordida.** Se obtiene de la medición vertical del borde incisal del incisivo superior, al borde incisal del incisivo inferior, el valor del caso es 4mm, se deduce que hay un ligero aumento de la sobre mordida en relación al valor normal que es 2.5 mm.

**4.4.2.4 Curva de Spee.** Resulta de la medición del plano que va de la cúspide disto vestibular del segundo molar inferior al borde incisal del incisivo, el valor encontrado en la zona más profunda es de 4mm., siendo el valor normal 1.5 mm (véase Figura 11)

## CURVA DE SPEE

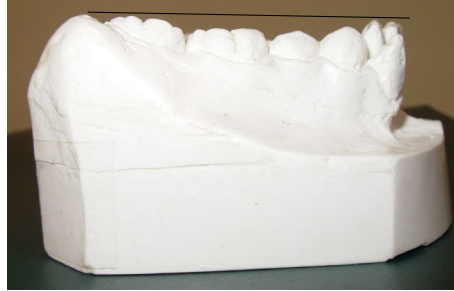

Figura 11. Curva de Spee de 4 mm.

**4.4.2.5 Índice de Bolton.** Cálculo de índice de Bolton en el caso de seis dientes anteriores es 78.4%, y el índice de Bolton total de doce dientes es 92.17%. No hay diferencia significativa con el valor promedio normal del índice Bolton, tanto en dientes anteriores y en el índice de Bolton total (véase Figura 12).

## ANALISIS DE BOLTON

SECTOR ANTERIOR			TOTAL		
M. SUP.	58 mm		M. SUP.	115 mm	
M. INF.	45.5 mm		M. INF.	106 mm	
6 Mand.	$45.5/58 \times 100 = 78.4\%$		Mand.	$106/115 \times 100 = 92.17\%$	
6 Maxil.			Maxil.		
NORMA	D.E.	PACIENTE	NORMA	D.E.	PACIENTE
77.2	1.65	78.4 %	91.3%	1.65	92.17 %
DX: Aparente proporcionalidad del arco inferior con respecto al superior			DX: Aparente proporcionalidad del arco inferior con respecto al superior		

A

B

Figura 12.

#### 4.4.2.6 Análisis de longitud de la arcada.

##### **Maxilar superior.**

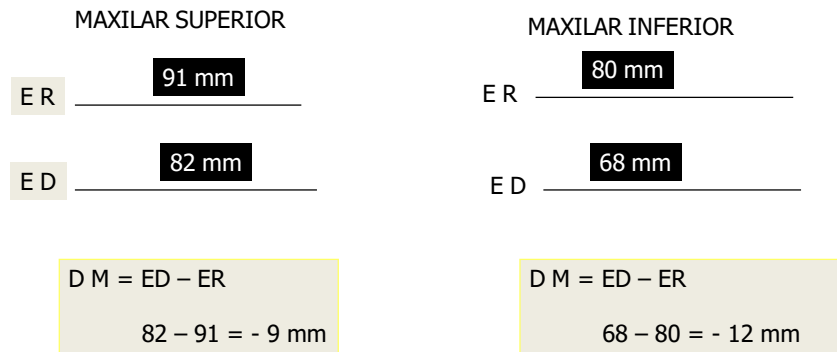
**Espacio disponible.** Se realiza la medición de la longitud real de la arcada, desde la cara mesial del primer molar permanente a la cara mesial del lado homólogo, siguiendo el contorno maxilar con un alambre de cobre por los puntos de contacto de los premolares, el borde incisal de los caninos e incisivos, siendo el valor encontrado de 82 mm (véase Figura 13).

**Espacio requerido.** Obtenido de la medición del ancho mesio distal de los premolares caninos e incisivos con compas de punta seca, siendo el valor encontrado de 91mm (véase Figura 23).

**La diferencia  $D M = ED - ER$ .**

$D M = 82\text{mm} - 91\text{mm} = - 9\text{mm}$  (véase Figura 23).

**DISCREPANCIA DE MODELO**



**Figura 13**

**Maxilar inferior.**

**Espacio disponible.** Se procede a medir de la misma forma que en el maxilar superior, cuyo valor es de 68 mm (véase Figura 23).

**Espacio requerido.** Se procede a medir el ancho mesio distal de los premolares, caninos e incisivos, siendo el valor encontrado de 80mm (véase Figura 23).

**La diferencia  $DM = ED - ER$ .**  $DM = 68\text{mm} - 80\text{mm} = - 12\text{mm}$  (véase Figura 13).

**4.4.3 Radiografías.**

**4.4.3.1 Radiografía panorámica.** Este método auxiliar de diagnóstico, permite una valoración global de los detalles morfológicos y de la cronología del desarrollo

de la dentición. En el maxilar se visualiza, el paladar duro, tabique nasal y la espina nasal anterior, aparentemente normales; en la mandíbula observamos el cuerpo, la rama mandibular y los cóndilos aparentemente simétricos, también se visualizan los orificios mentonianos, el ángulo goniaco, la sínfisis mentoniana y la escotadura antigonial, las cuales mantienen una disposición simétrica. (véase Figura 14)

#### RX PANORAMICA

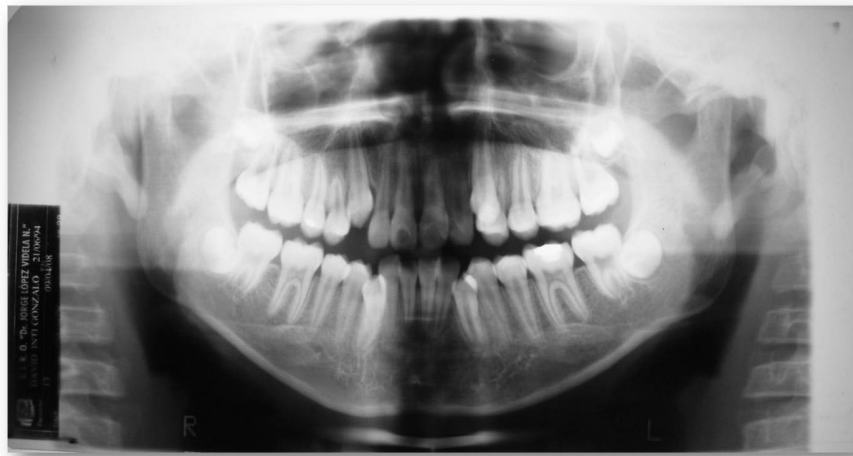

Figura 14

**Arcada dental superior.** Se observa los terceros molares en etapa de desarrollo dental Nolla 5, los primeros premolares muestran una raíz corta. El Canino superior derecho, en una aparente retención parcial por obstrucción mecánica, la cúspide se encuentra a 6 mm por encima del plano oclusal con dirección vertical al eje

axial del canino. El canino superior izquierdo muestra una imagen sobrepuesta a dientes vecinos con ausencia de espacio y una aparente retención, pero al examen clínico, se evidencia una erupción ectópica vestibular alta (véase Figura 14).

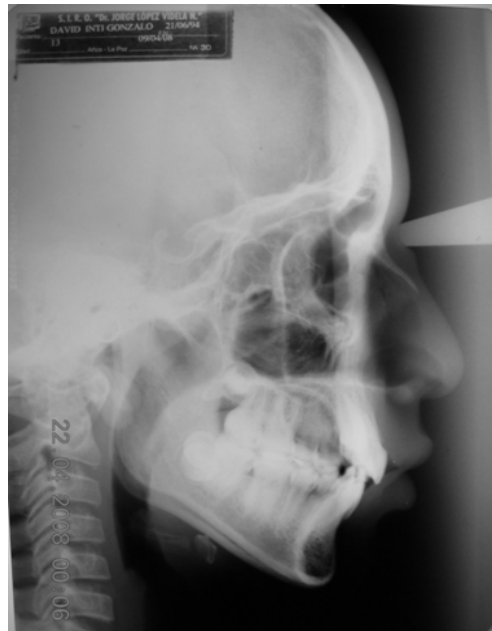**Arcada dental inferior.** Los terceros molares en etapa de desarrollo Nolla 5. Los caninos inferiores derecho e izquierdo en una infra erupción en relación al plano oclusal, con reducción de espacio, se evidencia al examen clínico una erupción ectópica vestibular. Los incisivos inferiores a nivel de la coronas muestran una imagen sobrepuesta entre sí, clínicamente se evidencia un apiñamiento en este grupo dentario (véase Figura 14).

**4.4.3.2 Teleradiografía.** Registra una imagen bidimensional de las estructuras cráneo facial del paciente, es de gran ayuda para detectar anomalías esqueléticas y dentales, mediante la localización y relación de puntos y planos que permite obtener determinadas medidas con las cuales se puede:

- Comparar a cada paciente con él mismo.
- Compararlo con un ideal.
- Comparar con valores promedios de la población, tomados de estudios seriados de crecimiento y desarrollo (Uribe, 2004), (véase Figura 15).



**TELERRADIOGRAFIA**



**Figura 15.**

**4.4.4. Análisis cefalométrico de Ricketts.** El análisis cefalométrico, se realiza con valores encontrados distintos al promedio de normas.

**Análisis dental.**

**Relación molar:** Mide la distancia entre las caras distales del primer molar superior e inferior, el valor normal en Clase I molar es  $-3\text{mm D.S. } \pm 3\text{mm}$ , el valor encontrado en el paciente fue  $-2\text{mm}$ , considerándose que el caso está dentro de la norma.

**Mordida horizontal, Overjet:** la norma es  $2.5\text{mm D.E. } \pm 2.5\text{mm}$ , el valor encontrado en el paciente fue  $5\text{ mm}$ , lo que indica que el caso presenta un resalte incisivo aumentado.

**Overbite:** la norma es 2.5mm, el valor encontrado es 6 mm, que indica una mordida vertical aumentada. Relación canina: no se ha podido establecer debido a la posición ectópica de los cuatro caninos (véase Figura 16).

### **Análisis Maxilomandibular.**

**Convexidad:** es la distancia entre el punto A y el plano facial siendo norma es 1.0 mm a los 13 años. El valor encontrado en el paciente es 5.0 mm, clasificándolo dentro del patrón esquelético Clase II (véase Figura 16).

**Altura facial inferior:** La norma es  $47^\circ$ , valor encontrado en el caso es  $47.5^\circ$  que predice un caso de mordida normal.

### **Análisis dento esquelético.**

**Protrusión incisiva inferior (B1/A-Pg):** el valor normal es +1 mm, el valor encontrado en el caso es +2 mm, que corresponde a un arco dental inferior levemente adelantado.

**Protrusión incisiva superior (A1/A-Pg):** la norma es +3.5 mm, el valor encontrado en el paciente es + 8 mm, por consiguiente el paciente presenta una protrusión incisiva superior en relación a los maxilares.

**Análisis estético.**

**Protrusión labial:** Labio inferior al plano estético de Ricketts el valor normal a la edad de 13 años debe ser  $-0.2$  mm, el valor encontrado del caso es  $+3$  mm, este aumento predice una protrusión labial inferior.

**Análisis de la longitud del labio superior:** es la distancia de espina nasal anterior al stomion superior. El valor normal es  $24$  mm, el reporte del caso mide  $31$  mm, indica un aparente aumento de la longitud del labio superior, el cual influye en una insuficiente exposición dental superior.

**Análisis de relación cráneo facial.**

**Profundidad facial:** el valor normal es  $87^\circ$ , en el caso también es  $87^\circ$ , por tanto se encuentra dentro de la norma. Se clasifica al paciente en una clase I esquelética.

**Eje facial:** la norma es  $90^\circ$ . El reporte del caso fue  $85^\circ$ , que significa, dirección de crecimiento vertical.

**Profundidad maxilar:** Formado por el plano de Frankfort, y la línea Na-A. el valor normal es  $90^\circ$ , el valor del caso es  $91^\circ$ , se considera el caso dentro de la norma.

**Altura maxilar:** la norma es  $53^\circ$ , el valor del caso es  $60^\circ$ , significa aumento vertical de la mordida.

### **Análisis estructura interna.**

**Longitud craneal anterior:** la norma es 59 mm a los 13 años, el valor encontrado en el paciente fue 61 mm, se considera el caso dentro de la norma.

**Arco mandibular:** el valor de la norma es  $29^\circ$ , el valor del ángulo del caso es  $39^\circ$ , significa un paciente biotipo braquicéfalo, (mandíbula cuadrada).

**Altura facial posterior:** la norma es 60 mm a los 13 años, el valor del caso mide 65 mm, significa patrón de crecimiento anterior (braquicéfalo) (véase Figura 16 y Tabla 2).



**Figura 16. Trazado cefalométrico antes del tratamiento**

**Tabla 2**  
**Análisis Cafalometrico de Ricketts, normas y valores del caso**

ANALISIS DE RICKETTS Medidas y Normas	PACIENTE: DE 13 AÑOS					
	Edad	Norma	D.E.	Cambios	Paciente	Difer.
<b>Campo I. Analisis dental</b>						
Relacion molar ( A6- B6 )		-3.0 mm	3.0 mm		2 mm	
Sobre mordida horizontal ( B1 - A1 )		2.5 mm	2.5 mm		6 mm	1.5
Sobre mordida Vertical ( B1 - P1.Ocl. )		2.5 mm	2.5 mm		5 mm	
Extrusion del Inc. Inf. ( B1-P1. Ocl.)		1.25 mm	2.0 mm		2 mm	
Relacion canica ( A3- B3 )		-2.0 mm	3.0 mm		.....	
Angulo Interincisal ( A1-A2/B1-B2 )		130°	6°		129°	
<b>Campo II. Analisis Esqueletico</b>						
Convexidad ( A/N-Pg )	8.5	2.0 mm	2.0 mm	-0.2 mm	5mm	3mm
Altura Facial Inferior (Ena-XI-Pm )		47°			47.5°	
<b>Campo III Analisis Dentoesequetico</b>						
Posicion del molar superior		Edad+3mm	3mm		17 mm	
Protrusion del incis. inf.( B1/A-Pg )		1.0 mm			2 mm	1mm
Protrusion del incisivo Sup. ( A1/A-Pg )		3.5 mm			8 mm	4
Inclinacion del incisivosuperior		28°			28.5°	
Inclinacion del incisivo inferiorr		22°			22°	
Plano oclusal - XI	9.5	0.0 mm	3.0 mm	+ 0.5 mm	-2mm	
<b>Campo IV. Analisis Estético</b>						
Protrusión labial ( Li/Pn-Dt )	8.5	-2.0 mm	2.0 mm	-0.2 mm	3 mm	
Long. del labio sup. ( Ena- Em )	8.5	24.0 mm	2.0 mm		31 mm	
Plano Ocl. al labio sup. ( Em-P1. Ocl.)	8.5	-3.5mm		+0.1mm	2mm	
<b>Campo V. Relacion craneofacial</b>						
Profundidad Facial	9	87°	3.0°	+0.3°	87°	
Eje Facial (Ba-N/Pt-Gn)		90°	3.5°		85°	- 2°
Ang. del plano mand. (Go-Me/Po-Or )	9	26°	4.5°	-0.3°	29°	
Altura Maxilar ( N-Cf-A )		53°	3.0°	+0.4°	60°	2°
Profundidad maxilar (Po-Or/N-A )		90°	3.0°		91°	
Inclinacion del plano palatino (Po-Or/Ena-Enp )		1°	3.5°		0.5°	
<b>Campo VI. Estructura Interna</b>						
Deflexion craneal (Ba-N/Po-Or )		27°	3.0°		28°	
Longitud craneal anterior (Cc-N )	8.5	55.0 mm	2.5 mm		61 mm	3.5m
Arco Mandibular (Dc-XI/XI-Pm )	8.5	26°	4.0°	+0.5°	39°	6°
Long. del cuerpo Mand. ( XI-Pm )	8.5	65.0 mm	2.7 mm	+1.6 mm	75 mm	
Posicion del Porion ( Po-PtV )	9.0	-39.0 mm	2.0 mm		-40mm	
Altura facial posterior (GoI-CF )	8.5	55.0 mm	3.3 mm	+0.7 mm	69mm	
Posición de la rama ( Po-Or/Cf-XI )		76°	3.0°	+0.5 mm	72°	

**4.4.5 Determinación de biotipo facial VERT.** Se determina con la evaluación de cinco variables de cefalometría de Ricketts, El valor obtenido en el caso es +0.077, clasificándolo como mesocéfalo. (véase Tabla 3)

Tabla 3  
Determinación biotipo facial VERT

INTERPRETACION DE VERT PACIENTE DE 13 AÑOS					
VALORES	NORMA	D.E.	PACIENTE	DIFERENCIA D.E	D.E PAC
EJE FACIAL	90°	± 3 °	85°	-5	-1.6
PROFUNDIDAD FACIAL	88.2°	± 3 °	87°	-1.2	-0.4
ANG DEL PLANO MAND	24.8°	± 4 °	29°	-4.2	-1.15
ALTURA FACIAL INF	47°	± 4 °	47.5°	-0.5	-0.125
ARCO MANDIBULAR	28°	± 4 °	39°	11	3.66
SUMA : 0.385 Entre 5 = 0.077 DX: MESO FACIAL					

#### 4.4.6 Análisis cefalométrico de Macnamara.

**Punto A, nasión perpendicular:** el patrón de referencia es +1mm. el valor del caso es +2 mm, que indica una leve protrusión maxilar.

**Longitud maxilar efectiva:** el caso mide 93 mm, a este valor la correspondencia geométrica de la longitud mandibular efectiva debe ser 119-122mm, y la altura facial inferior 55-66mm; de estas tres medidas, la altura facial antero inferior del caso 81mm, está considerablemente aumentada, el significado clínico evidencia una posición retruida de la sínfisis



#### 4.4.7 Análisis Cefalométrico Bjork Jaraback.

**Angulo de silla:** la norma es  $132^{\circ} \pm 5^{\circ}$ , el valor encontrado en el caso fue  $129.5^{\circ}$ , que indica una leve implantación distal de la mandíbula.

**Angulo goniaco:** la norma es  $130^{\circ}$ , el valor encontrado es  $120^{\circ}$ , que corresponde a biotipo braquicéfalo. Angulo goniaco superior, el valor normal es  $52^{\circ}$  a  $55^{\circ}$ , el valor encontrado fue de  $45^{\circ}$ , indica proyección más hacia abajo de la sínfisis mentoniana.

**Altura facial anterior:** el valor normal es 105 a 120mm, en el caso fue 133 mm, significa un aumento vertical del paciente (véase Figura 18, Tabla 5).

#### CEFALOMETRIA DE BJORK JARABAK

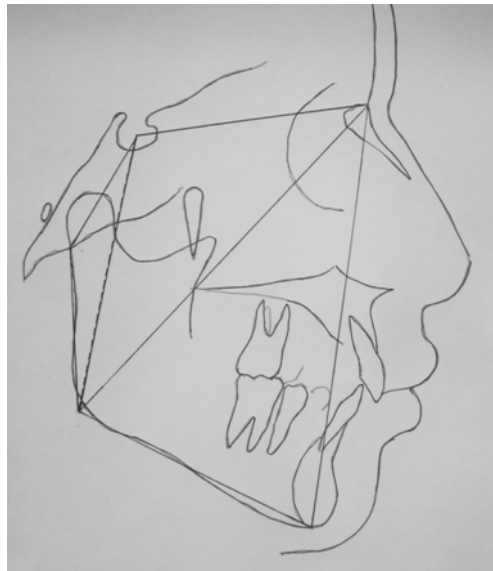


Figura 18

**Tabla 5**  
**Análisis de la Cefalometría**  
**de Bjork Jaraback**

MEDIDA	NORMA	PACIENTE
angulo silla	$123^{\circ} \pm 5$	$129.5^{\circ}$
angulo articular	$143^{\circ} \pm 6$	$147^{\circ}$
angulo goniaco	$130^{\circ} \pm 7$	$120^{\circ}$
suma total	$396^{\circ} \pm 6$	$396.5$
goniaco superior	$52 - 55^{\circ}$	$45^{\circ}$
goniaco inf	$70-75^{\circ}$	$75^{\circ}$
base craneal ant.	$71 \pm 3$ mm	70 mm
base craneal post.	$32 \pm 3$ mm	38 mm
altura de la rama	$44 \pm 5$ mm	49 mm
long cuerpo mand	$71 \pm 5$ mm	81 mm
altura facial post	70-85 mm	83 mm
altura facial ant	105-120 mm	133 mm
alt facial post/ant	62-65 %	62%



#### 4.4.8 Análisis cefalométrico de Esteiner

**Angulo SNA:** el valor encontrado en el paciente es  $82^\circ$ , indica una buena ubicación del maxilar en relación a la base craneal.

**Angulo SNB:** cuya norma es  $80^\circ$ , el valor en el caso fue  $76^\circ$ , (SND  $71.5^\circ$ ) significa una distoclusion de la mandíbula.

**Angulo incisivo superior:** la medida normal es  $22^\circ$ , en el caso es  $19^\circ$ , significa una retroinclinación del grupo incisivo superior.

**Segmento incisivo inferior a NB:** la medida normal es 4mm, el valor del caso es 9mm, el aumento de este variable significa que el paciente presenta una protrusión de incisivos inferiores (véase Figura 19, Tabla 6).

#### CEFALOMETRIA STEINER

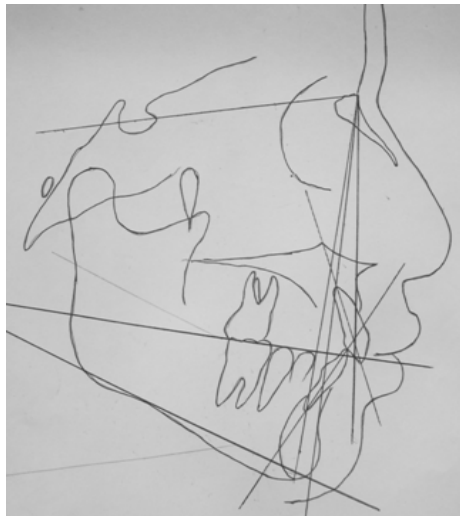


Figura 19

**Tabla 6**  
**Analisis de la cefalometria**  
**de Steiner**

MEDIDA	NORMA	PACIENTE
SNA	$82^\circ$	$82^\circ$
SNB	$80^\circ$	$76^\circ$
ANB	$2^\circ$	$6^\circ$
SND	$76^\circ$	$71.5^\circ$
SN-PI Mand	$32^\circ$	$36^\circ$
SN-PI oclusal	$14^\circ$	$19^\circ$
I Sup-NA ( $^\circ$ )	$22^\circ$	$19^\circ$
I Sup-NA (mm)	4 mm	3.5mm
I Inf - NB ( $^\circ$ )	$25^\circ$	$26^\circ$
I Inf - NB (mm)	4 mm	9 mm
Angulo interincisal	$131^\circ$	$130^\circ$
S - L	51 mm	44 mm
S - E	22 mm	23 mm

#### 4.5. Diagnostico

##### **Dx. Esqueletal:**

- Clase II esquelética
- Biotipo facial: mesocéfalo.
- Perfil convexo.
- Protrusión labial.
- Incompetencia labial.

##### **Dx. Dental:**

- Clase I molar derecho e izquierdo.
- Clase canina no se registra por la posición ectópica de los caninos del maxilar superior e inferior.
- Overjet y overbite aumentado.
- Curva de Spee pronunciado.
- Apiñamiento del grupo incisivo inferior.
- Línea media dental, superior desviada a la izquierda.
- Línea media dental, inferior desviada derecha.

## **CAPITULO V. PLAN DE TRATAMIENTO**

## 5.1 Elección del Tratamiento.

La elección de tratamiento se establece, después de haberse elaborado el diagnóstico, procediendo a una evaluación de las alternativas terapéuticas, tomando también como referencia, revisión y análisis bibliográfica de casos similares. El caso clínico es un paciente de 13 años de edad de biotipo facial mesocéfalo, que presenta las siguientes características: al examen de tejidos blandos, es de perfil convexo, con protrusión y una incompetencia labial. Al análisis cefalométrico se visualiza una Clase II esquelética, una buena posición del maxilar superior en relación a la base craneal y una posición retruida de la mandíbula. Los problemas dentales; con caninos en erupción ectópica, apiñamiento incisivo inferior, overjet, overbite ligeramente aumentado, con una discrepancia negativa de longitud de arco, tanto en el maxilar superior e inferior, esta discrepancia negativa, es el factor aparentemente causal de la erupción ectópica de caninos. De todo este listado de problemas del diagnóstico, se ha considerado como la alternativa más adecuada, realizar el tratamiento de ortodoncia fija con extracción de los cuatro primeros premolares, con la finalidad de obtener espacio localizado, reposicionar los caninos en los arcos dentarios y revertir todo los factores adversos dentofaciales. Para tal cometido se planifica alcanzar los siguientes procedimientos y objetivos del plan de tratamiento:

**5.1.1 Ortodoncia fija.** Se utilizara un sistema de aparatos de ortodoncia fija con brackets de Nanda con control tridimensional, se fijaran con adhesivos directamente en las caras vestibulares de los dientes y las bandas en los primeros

molares con sus respectivos aditamentos; tubos y cajas linguales cementados con ionomero vidrio, donde se instalan arcos de alambre desde livianos, hasta arcos pesados y los anclajes, que serán ligados con un sistema de elastómeros o alambre de ligadura. La técnica Nanda es una filosofía de tratamiento de ortodoncia fija donde la biomecánica es el aspecto más importante para el diseño de aparatos de ortodoncia, esta técnica en la mayoría de los casos el tratamiento se realiza con arcos seccionales, por esta razón la aplicación de fuerzas son similares a las fisiológicas permitiendo los movimientos dentales más controlados y eficientes.

**5.1.2 Exodoncia de los cuatro primeros premolares.** La extracción de los primeros premolares en el caso clínico se planifica por la discrepancia negativa muy significativa de -9 mm en el maxilar superior y de -12 mm en maxilar superior considerando la exodoncia como una alternativa terapéutica de tratamiento de ortodoncia, con el único objetivo de crear un espacio necesario para repocisionar los caninos ectópicos al arco dentario al mismo tiempo mejorar el perfil facial convexo.

**5.1.3 Anclajes en el maxilar superior e inferior.** El objetivo principal es sostener ó asegurar el desplazamiento mesial del grupo dentario posterior de los maxilares, se instalará un arco transpalatino en el superior y un arco lingual en el inferior, es muy importante tener estos anclajes en el momento de realizar maniobras clínicas, como traccionar los caninos,

también facilitar la nivelación y alineación de grupo de dientes en las bases óseas de maxilares.

**5.1.4 Traccionar los caninos ectópicos.** Es un procedimiento clínico cuyo objetivo es mover los caninos ectópicos para llevar adecuadamente al arco dentario, simultáneamente alinear y nivelar las piezas dentarias en el arco dentario buscando una máxima intercuspidad de los dientes proporcionando una oclusión funcional y restableciendo las guías caninas.

**5.1.5 Retrusión grupo incisivo anterior.** Por la leve protrusión labial que presenta el paciente, se planifica llevar el grupo dentario anterior, a una posición más posterior esperando el desarrollo y crecimiento compensatorio de la mandíbula para armonizar el perfil facial protrusivo.

**5.1.6 Corrección de la línea media dental.** Se busca reubicar las líneas medias dentales desviadas, a una posición medial, coincidente con la línea media facial.

**5.1.7 Corrección de overjet obervite.** Se trata de corregir la discrepancia el resalte y la sobremordida llevándolos a valores normales de 2.5mm, y nivelar la curva de Spee

**5.1.8 Mantener clase I molar.** Es la relación inicial de los primeros molares en clase I de Angle. Es necesario mantener esta relación durante el tratamiento, por ser una relación anatómica funcional.

**5.1.9 Llegar a una clase I canina.** Es el objetivo principal de reposicionar adecuadamente el canino ectópico en el arco dentario, estableciéndose la relación en clase I, el cual contribuirá en una oclusión funcional, importante en excursiones de lateralidad de balance y trabajo.

## 5.2 Instrumental de ortodoncia

**Alicate para doblar 139.** Tienen dos picos cortos, uno de forma piramidal plana para hacer dobleces en ángulo recto y otro en forma de cono circular para hacer espirales, ángulos rectos redondeados.

**Alicates de tres picos.** Son alicates de tres puntas de forma piramidal grande y gruesa. Que sirven para dobleces en ángulo recto además realizar activación en aparatos intraorales de alambre rígidos.

**Alicate de Tweed.** Son alicates para hacer dobleces y ansas de cierre en alambres rectangulares y redondos.

**Alicate de la rosa.** Sirven para confeccionar, contornear arcos rectangulares y redondos de alambres todo calibre.

**Alicate de corte distal.** Son pinzas de dos partes activas en ángulo recto con filos inserto de tungsteno. Sirven para cortar los extremos de los arcos posteriores y tienen un seguro que mantiene el resto de alambre cortado en la pinza.

**Alicate weingart.** Son alicates que sirve para portar arcos e insertar en tubos y realizar dobleces en la parte posterior de los tubos.

**Alicate de corte.** Son alicates de puntas activas que garantizan un corte liso y perfecto, sirven para cortar alambres de todo calibre.

**Pinzas how.** Son de uso universal y sirven para insertar y remover los arcos de alambre de la boca y cincharlos en la parte posterior de los tubos.

**Pinzas para remover bandas.** Sirven para remover y quitar bandas de los molares. Vienen con una punta de plástico y otra afilada que hace contacto fino con los extremos de las bandas.

**Pinzas porta brackets.** Son instrumentos para portar brackets y facilita colocar apropiadamente en las superficies vestibulares anterior y posterior de los dientes.

**Pinzas porta módulos.** Son instrumentos que facilita ligar los brackets con módulos.

**Acentador de bandas.** Instrumento diseñado para morder y adaptar las bandas en la parte posterior de los arcos. Tienen dos partes activas; una metálica inferior que hace contacto con la superficie metálicas de las bandas y otra plástica superior que sirve para que el paciente muerda y haga presión.

**Empujador de bandas.** Instrumento metálico con mango grueso de mano que sirve para adaptar y contornear bandas metálicas.

**Estrella de puntas de grafito.** Es un instrumento que sirve para medir las alturas de los dientes que marcan con un lápiz sobre el esmalte donde se van a adherir los brackets.



**Tenedor para posicionar brackets.** Instrumento que tiene pestañas con diferentes alturas que se insertan dentro de las ranuras de los brackets.

**Torre.** De metal acero duro, para confeccionar arcos de diferente calibre.

**Soldador de punto.** Es un aparato electrónico que sirve para soldar mediante puntas delgadas y finas de cobre, aditamentos ortodonticos sobre las bandas metálicas.

**CAPITULO VI. TECNICAS OPERATORIAS.**

Las técnicas operatorias realizadas durante el proceso de evaluación y estudio del caso clínico, son las siguientes:

**6.1 Trazado cefalométrico.** Utilizando una radiografía lateral de cráneo o telerradiografía, se realiza el trazado de tejidos blandos y duros sobre un calco o acetato. La cefalometria que permite lograr identificar estructuras y puntos de referencia, para, describirlas y medirlas en forma lineal y angular. Para el diagnostico del caso clínico se realiza trazado cefalométrico de Ricketts, Mcnamara, Bjork Jaraback y Steiner.

**6.2 Toma de impresiones.** Es una técnica operatoria que consiste reproducir las estructuras anatómicas de las arcadas dentarias superior e inferior en negativo, con una cubeta y material de impresión posteriormente es vaciado con yeso piedra, el cual reproduce un modelo de estudio, que permite realizar una exploración clínica tridimensional de las arcadas.

**6.3 Profilaxis.** Es un procedimiento clínico odontológico, cuyo objetivo es la preservación de la salud periodontal, mediante la remoción y eliminación de placa microbiana, de las superficies dentales y surco gingival, concomitantemente se orienta al paciente mantener un estricto control de higiene de la cavidad oral.

**6.4 Exodoncia de los cuatro primeros premolares.** Es una técnica operatoria quirúrgica para la extracción o eliminación de las cuatro piezas dentarias, indicadas en el plan de tratamiento.

**6.5 Cementación de bandas.** Estas bandas son adaptadas con asentadores y empujadores de bandas en los primeros molares, las

bandas son provistos de aditamentos: los tubos y cajas linguales, sirven como receptores de arco de alambre intraorales, extraorales y para la inserción de anclajes. Se realiza la cementación en los primeros molares con ionomero de vidrio, material de elección por sus características de liberar fluor.

**6.6 Confección de anclajes.** Se utiliza un alambre rígido redondo de acero 036, para el maxilar superior se confecciona un arco transpalatino, con una ansa de activación y se inserta en las cajas palatinas de los primeros molares superiores derecha e izquierda. En el maxilar inferior se confecciona una barra lingual del mismo grosor de alambre y se inserta en las cajas linguales de los primeros molares derecha e izquierda.

**6.7 Adhesión de brackets.** Se determina realizar con técnica directa; fijando los brackets directamente en la boca, siguiendo una secuencia de pasos: profilaxis o limpieza del esmalte, aislado del campo operatorio, acondicionamiento con ácido fosfórico al 37%, lavado intenso con agua, secado del esmalte, aplicación y foto polimerizado del adhesivo en la superficie del esmalte, colocación de resina en la malla del brackets, llevar a la superficie vestibular con el porta brackets y ubicar apropiadamente en sentido mesio distal, la altura, coincidir con el eje axial de corona y el foto polimerizado.

## **CAPITULO VII. PROCEDIMIENTOS CLINICOS**

Los procedimientos clínicos se realiza en base al diseño del plan de tratamiento, estableciéndose una secuencia de pasos durante el proceso, con seguimiento y monitoreo en cada etapa de las fases del tratamiento tales como la colocación de secuencia de arcos, alineación y nivelación, tracción de caninos ectópicos, cierre de espacio, corrección de la línea media dental, estabilización, consolidación, finalización y contención.

**7.1 Fases de tratamiento.** Se describe las fases de tratamiento:

**7.1.1 Fase de alineación y nivelación.** Al inicio de esta fase, se encuentran los primeros premolares extraídas y previamente instaladas las bandas con sus respectivos aditamentos y anclajes en los cuatro molares, en la arcada superior una barra palatina con ansa de activación, (véase Figura 20) y en inferior, una barra lingual.

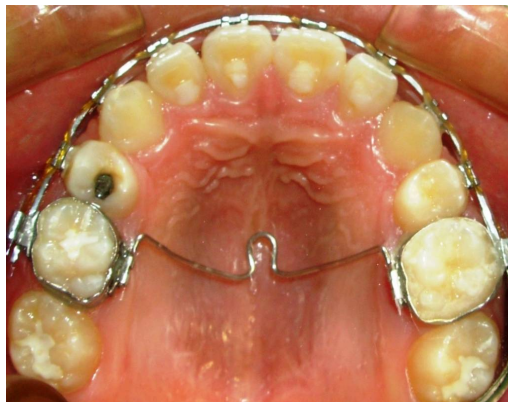

Figura 20

En la siguiente sesión se instala la aparatología fija con brackets Nanda, en ambas arcadas excepto en el canino superior derecho por la retención del mismo. En la arcada inferior se instala un arco flexible redondo Niti 014 y se carga

los caninos ectópicos, adicionalmente son traccionados con una ligadura metálica 010 de canino a primer molar. En la arcada superior se coloca un arco redondo Niti 016, dejando los caninos para un descenso libre en el espacio de las extracciones, se evalúa pasado un mes, el canino derecho es expuesta una parte de corona, donde se adhiere un botón metálico y se tracciona con una cadeneta elástica del botón de canino a brackets del segundo premolar derecho, el canino izquierdo se tracciona de la misma manera, consecutivamente se mejora el anclaje en la arcada superior, ligando segundos premolares con primeros molares con un alambre de acero 010.

Se hace seguimiento del caso cada 15 días, cambiando módulos elásticos durante dos meses consecutivos. En la siguiente cita se evalúa la evolución del tratamiento, en el maxilar inferior se cambia a un arco redondo Niti 016, y se continúan traccionando con la ligadura de alambre. En la arcada superior después de evaluar el proceso del tratamiento, se cargan los caninos superiores al arco 016 Niti. y se continua retrayendo En el inferior se cambia al arco rectangular nitinol de 016 x 022, procedimiento que posteriormente también se realiza en el arco superior. Antes de pasar a arcos más pesados, evaluamos la posición correcta de los brackets y se reposiciona del canino superior derecho e incisivo lateral inferior derecho. Transcurrido los dos meses siguientes, en esta etapa se coloca arco de acero 016 x 022 para mejorar la nivelación tanto superior e inferior, los caninos

están en los arcos con una alineación y nivelación y se valoran como aceptables.

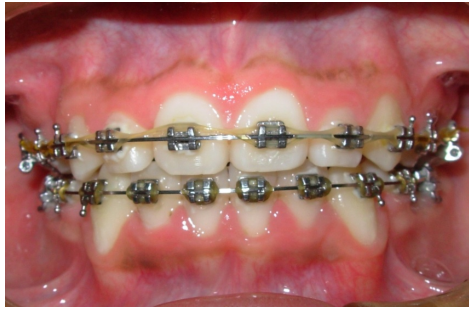**7.1.2 Fase corrección de relaciones y cierre de espacios.** Se cambia a arcos rectangulares de acero de 017 x 025, en esta etapa se corrige la línea media dental con el cierre de espacios, en la arcada superior se procede a deslizar con una cadeneta elástica de primer molar a incisivo lateral del lado derecho, llevando en dirección distal diente por diente, hasta centrar la línea media dental. En arco inferior se procede de la misma manera pero en sentido opuesto hasta coincidir con la línea dental superior y ésta con la línea media facial, el cual se controla durante tres meses, en esta etapa se recomienda utilizar elásticos Clase II para asentar adecuadamente los caninos superiores durante tres semanas. En la siguiente cita se cambia a arco de acero rectangular 019 x 025, se instala cadenetas continuas de molar a molar para cerrar espacios residuales de ambos maxilares y estabilizar los arcos durante 3 meses. (véase Figura 21, 22).

En esta etapa se retiran los anclajes de ambos maxilares (véase Figura 23), posteriormente se instala elásticos triangulares a nivel de los caninos y premolares, para una buena interdigitación por el lapso de dos meses. Para valorar la axialidad y disposición de las raíces se controla con una radiografía panorámica (véase Figura 24) como resultado se reposiciona el brackets de incisivo lateral inferior izquierdo, se procede a bajar a un arco más flexible Niti 016 x 022 durante



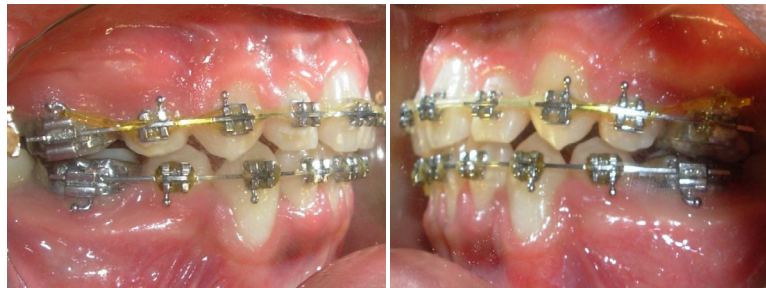un mes, posteriormente, volver al arco de alambre de acero 019 x 025.

**EVALUACION INTRAORAL DE FRENTE**



**Figura 21**

**EVALUACION INTRAORAL LATERAL DERECHO E IZQUIERDO**



**B**

**C**

**Figura 22**

OCLUSAL INFERIOR

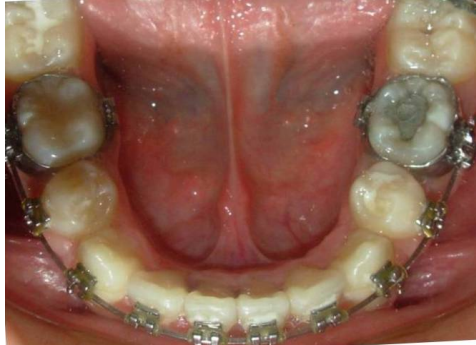

Figura 23

RADIOGRAFIA PANORAMICA

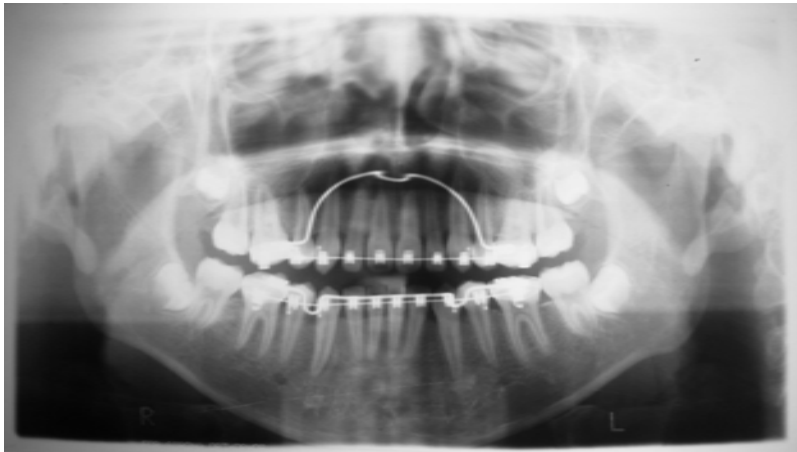

Figura 24

**7.1.3 Fase de finalización.** En esta fase se trata de realizar ajustes de dientes individuales en el caso clínico, para el acabado se confecciona un arco de alambre TMA de 021 x 025 para enderezar de las raíces en especial zonas de extracción

durante 3 meses. Finalmente, para concluir el tratamiento se cambia a arcos de acero rectangular multifilamentoso para asentar adecuadamente con elásticos cortos y consolidar en máxima intercuspidad de la oclusión, durante un periodo de dos meses.

**7.1.4 Fase de retención.** Concluida esta etapa de tratamiento, se evalúa se retira los brackets y todos los otros dispositivos, se elimina la resina remanente y se procede con el pulido correspondiente. Pasamos a la etapa de contención y estabilización a una nueva adaptación de las fibras del ligamento periodontal, en el maxilar superior se confecciona el aparato removible de Hawley, en el arco inferior una contención fija con alambre trenzado de acero redondo 0175 adheridos pasivamente de canino a canino. En esta etapa se recomienda al paciente utilizar el aparato Hawley durante tres meses consecutivos las 24 horas del día, posteriormente utilizará sólo en las noches por un periodo de dos meses más.

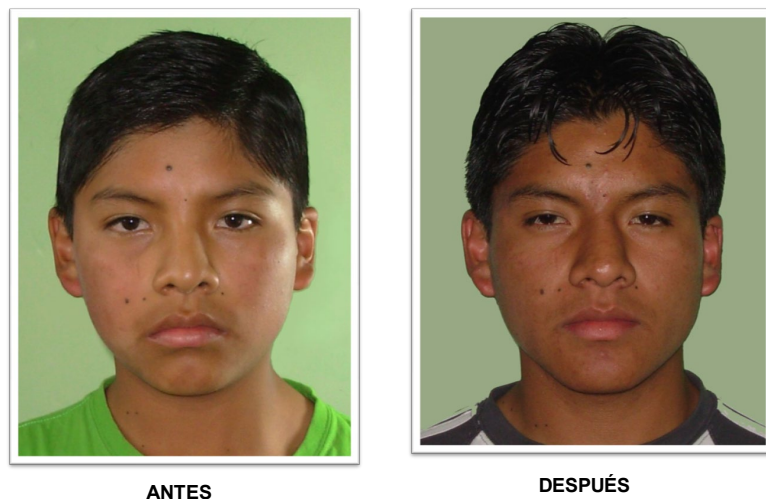Duración del tratamiento: desde la primera sesión hasta la conclusión del tratamiento, incluyendo la elaboración de historia clínica, estudio de exámenes complementarios, y el tratamiento clínico propiamente dicho, ha tenido una duración de 21 meses y 15 días aproximadamente, vale decir del 30/06/2008, al 15/04/2010.

**CAPITULO VIII. EVALUACION DEL TRATAMIENTO Y  
RESULTADOS**

Las fases de tratamiento clínico, ha tenido una duración de 20 meses y 15 días meses aproximadamente, durante el cual se ha realizado los diferentes pasos de la técnica terapéutica, con sesiones de monitoreo y control de la evolución. Como resultado de este proceso se han tenido cambios en relación a los resultados esperados del tratamiento, los cuales se evidencian principalmente en las características anatómicas faciales, dentales y la psicología del paciente. A continuación se detallan estos resultados:

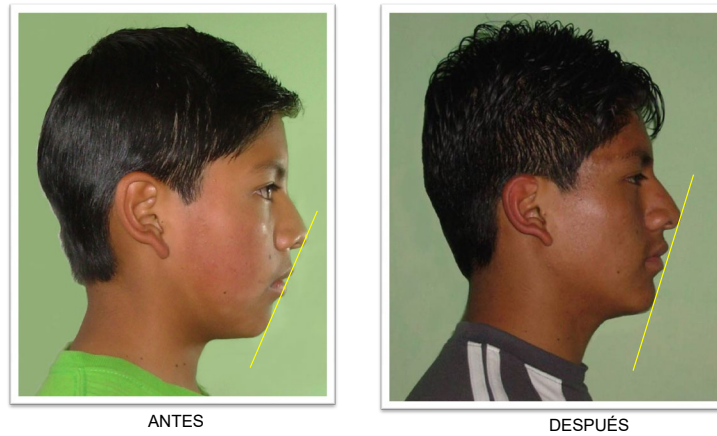**8.1 Evaluación facial.** Se puede apreciar a nivel del tercio inferior un cierre normal de los labios mejorando el problema de la incompetencia labial. Observando el perfil facial, hay evidente disminución de protrusión labial, y un avance anterior de la mandíbula, disminuyendo el perfil convexo del paciente, se corrobora con el trazado del plano E, donde se puede evidenciar una posición aceptable de los labios contribuyendo a la estética y buen balance facial, muestra una sonrisa normal con una exposición aceptable de los dientes (véase Figura 25, 26, 27).

#### FOTOGRAFIA DE FRENTE



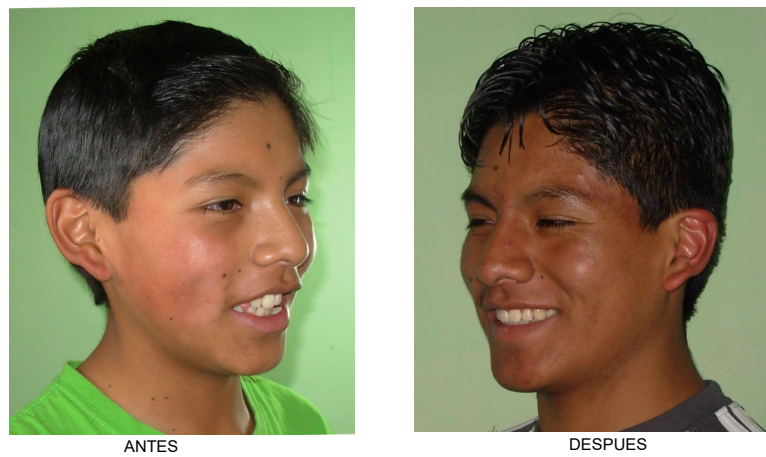**Figura 25. Evaluación de frente antes y después del tratamiento**

## FOTOGRAFIA DE PERFIL



**Figura 26. Evaluación de perfil, en relación al plano estético de Ricketts, antes después del tratamiento**

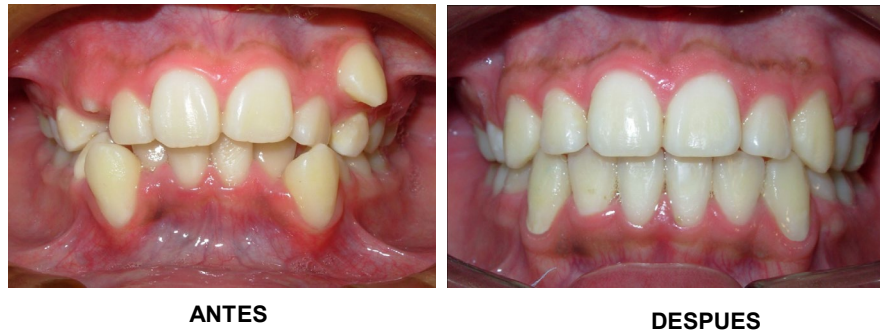## FOTOGRAFIA ¾ SONRISA



**Figura 27. Fotografía 3/4 en sonrisa antes y después del tratamiento**

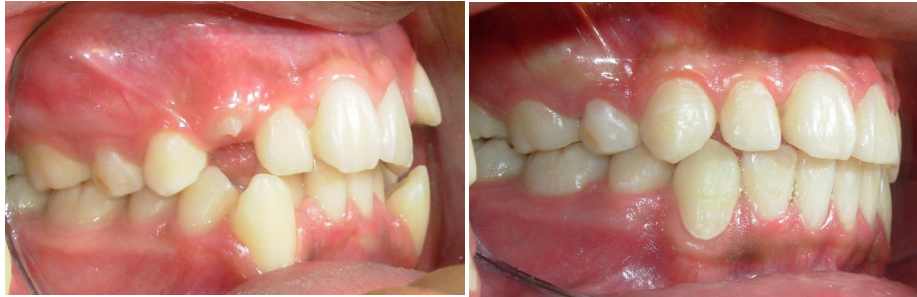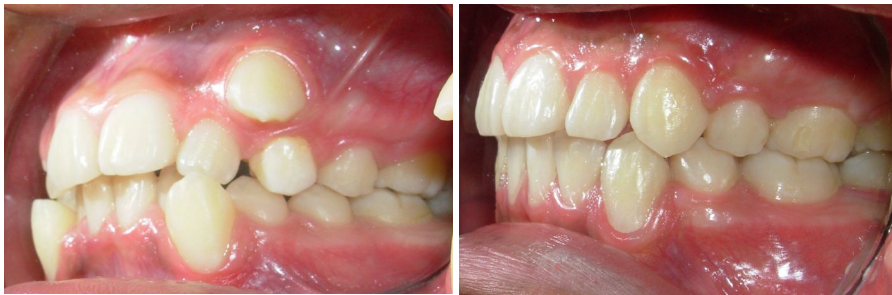**8.2 Evaluación dental.** En relación al plano horizontal los caninos ectópicos fueron reposicionados adecuadamente, hay una alineación y nivelación aceptables de los dientes en los arcos, las líneas medias dentales desviadas fueron ubicadas en relación a la línea media dental de los maxilares y esto a la línea media facial, se observa una axialidad armónica de los dientes y una buena relación interarcada (véase Figura 28).

**FOTOGRAFIA INTRAORAL DE FRENTE**



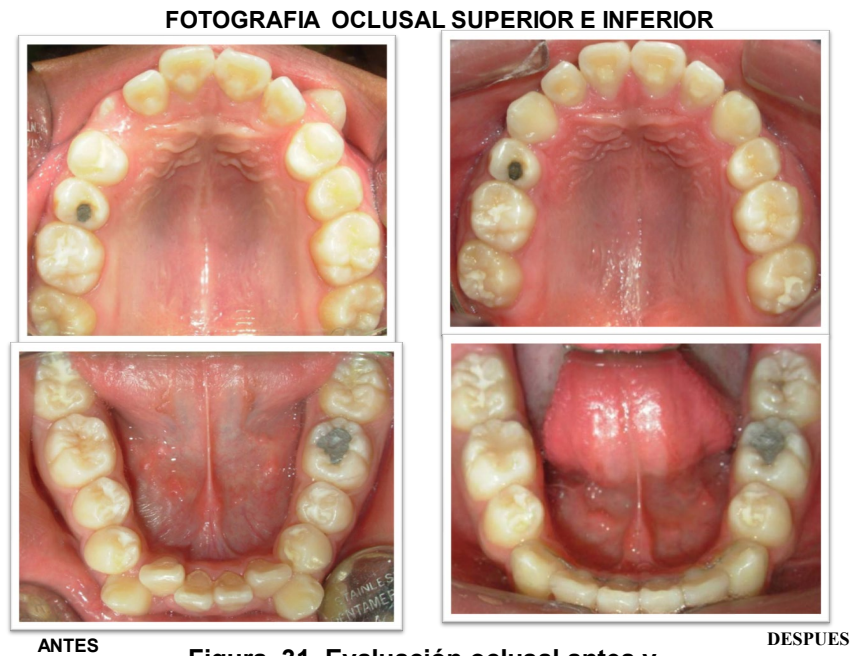
**Figura 28. Evaluación antes y después del tratamiento**

Evaluación lateral intraoral, se ha mantenido una relación molar clase I, los caninos en posición ectópica fueron aceptablemente ubicados en el arco, estableciéndose las guías caninas en una relación canina Clase I. El resalte u overjet se modificó de 4 mm a un valor normal de 2.5mm; el overbite se restableció de 5mm a un valor normal de 2.5mm. La curva de Spee profundo se nivela de 4 mm a una más plana de 1.7mm (véase Figura 29, 30).

**FOTOGRAFIA INTRAORAL LATERAL DERECHO****ANTES****DESPUES****Figura 29. Evaluación antes y después del tratamiento****FOTOGRAFIA INTRAORAL LATERAL IZQUIERDO****ANTES****DESPUES****Figura 30. Evaluación antes y después del tratamiento**

Los arcos dentarios tienen un adecuado alineamiento y simetría de las hemiarquadas, manteniendo su forma original (véase Figura 31).





### 8.3 Evaluación Radiográfica

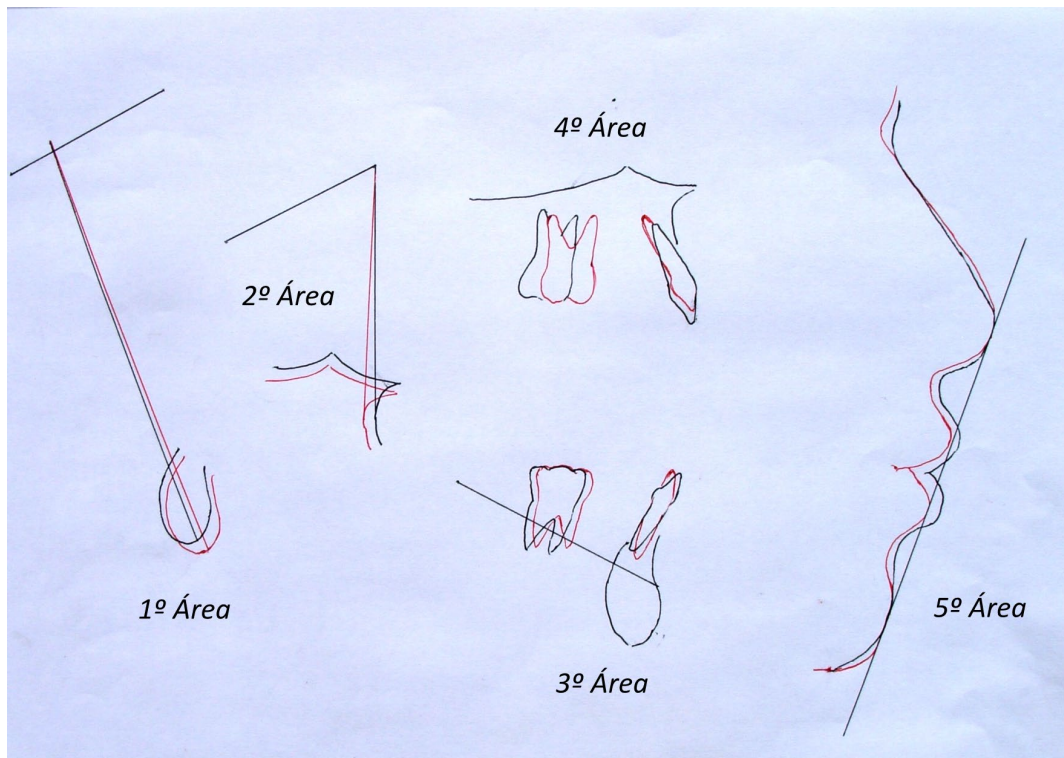
**8.3.1 Trazado de las áreas de superposición.** Se emplean 5 áreas de superposición mediante las cuales se puede evaluar 7 zonas distintas (Gregoret, 2000):

- Primera área de superposición: Ba-Na en Cc, área de evaluación del MENTÓN.
- Segunda área de superposición: Ba-Na en Na, área de evaluación del PUNTO A,
- Tercera área de superposición: Eje del cuerpo mandibular en Pm, área de evaluación del INCISIVO INFERIOR y MOLAR INFERIOR.
- Cuarta área de superposición: Paladar en ANS, área de evaluación del MOLAR SUPERIOR e INCISIVO SUPERIOR.

- Quinta área de superposición: Plano estético en comisura, área del PERFIL BLANDO.

Procedimiento que consiste en el trazado de áreas de superposición. Se calca del cefalograma original en un acetato, las áreas de evaluación con color negro, de igual manera este acetato se superpone al cefalograma final del tratamiento y se calcan las mismas áreas de color rojo para comparar cambios en las estructuras anatómicas (véase Figura 32).

### TRAZADO DE LAS AREAS DE SUPERPOSICION



**Figura 32. Las 5 áreas de superposición para evaluar 7 zonas distintas: color negro cefalometria pre tratamiento y color rojo cefalometria post tratamiento.**


### 8.3.2 Análisis de áreas de evaluación

- **Primera área de evaluación, el mentón.** Esta estructura anatómica ha sufrido un crecimiento hacia abajo y adelante compensando la retrusión mandibular (véase Figura 32).
- **Segunda área de evaluación, punto A,** se visualiza un aparente retroceso y descenso de este punto anatómico atribuible al tratamiento de ortodoncia, con intrusión y torque positivo del incisivo superior y la remodelación ósea (véase Figura 32).
- **Tercera área de evaluación incisivo inferior.** Se visualiza una leve intrusión, un torque negativo de este grupo dentario (véase Figura 32).
- **Cuarta área de evaluación Molar inferior.** Los cambios en el molar, se verticaliza el eje axial y una mesialización de esta pieza (véase Figura 32).
- **Quinta área de evaluación, molar superior.** Se evidencia el movimiento anterior o mesialización (véase Figura 32).
- **Sexta área de evaluación, incisivo superior.** Los efectos en el incisivo superior hay una intrusión, un torque positivo y una retrusión de este grupo dentario (véase Figura 32).
- **Séptima área de evaluación, perfil blando.** El cambio más resaltante es la retrusión labial con respecto plano estético de Ricketts (véase Figura 32).

### 8.3.3 Cefalometrias post Tratamiento: Ricketts, Steiner y Bjork Jaraback.

**Cefalometria de Ricketts.** La protrusión incisiva del maxilar superior se modifica de 8mm a 5mm. La convexidad se modifica

de 5mm a 2mm, mejorando la tendencia de clase II a una Clase I esquelética. La profundidad facial se modifica de  $87^\circ$  a  $91^\circ$ , significa una proyección anterior de la mandíbula (véase Figura 33, Tabla 7).



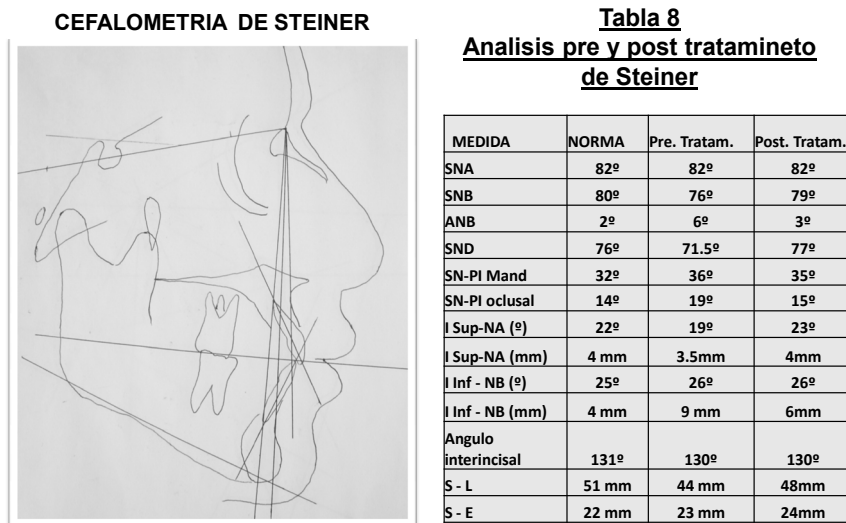
**Figura 33. Cefalometría de Ricketts después del tratamiento**

**Tabla 7**  
**Analisis de Ricketts pre y post tratamiento.**

Medidas y Normas							
MEDIDA	Edad	Norma	D.E.	Cambios	Pre Trat.	Difer.	Post. Trat.
<b>Campo I. Analisis dental</b>							
Relacion molar ( A6- B6 )		-3.0 mm	3.0 mm		2 mm		3 mm
Sobre mordida horizontal ( B1 - A1 )		2.5 mm	2.5 mm		6 mm	1.5	2.5mm
Sobre mordida Vertical ( B1 - P1.Ocl. )		2.5 mm	2.5 mm		5 mm		2.5mm
Extrusion del Inc. Inf. ( B1-P1. Ocl.)		1.25 mm	2.0 mm		2 mm		1mm
Relacion canica ( A3- B3 )		-2.0 mm	3.0 mm		.....		.3mm
Angulo Interincisal ( A1-A2/B1-B2 )		130°	6°		129°		130°
<b>Campo II. Analisis Esqueletico</b>							
Convexidad ( A/N-Pg )	8,5	2.0 mm	2.0 mm	-0.2 mm	5mm	3mm	2mm
Altura Facial Inferior (Ena-XI-Pm )		47°			47.5		47°
<b>Campo III Analisis Dentoesequeletico</b>							
Posicion del molar superior		Edad+3mm	3mm		17 mm		20mm
Protrusion del incis. inf.( B1/A-Pg )		1.0 mm			2 mm	1mm	3mm
Protrusion del incisivo Sup. ( A1/A-Pg )		3.5 mm			8 mm	4	5mm
Inclinacion del incisivosuperior		28°			28.5°		27°
Inclinacion del incisivo inferiorr		22°			22°		22°
Plano oclusal - XI	9,5	0.0 mm	3.0 mm	+ 0.5 mm	-2mm		.2mm

<b>Campo IV. Analisis Estetico</b>							
Protrusion labial ( Li/Pn-Dt )	8,5	-2.0 mm	2.0 mm	-0.2 mm	3 mm		0.5m
Long. del labio sup. ( Ena- Em )	8,5	24.0 mm	2.0 mm		31 mm		30mm
Plano Ocl. al labio sup. ( Em-P1. Ocl.)	8,5	-3.5mm		+0.1mm	2mm		.1.5mm
<b>Campo V. Relacion craneofacial</b>							
Profundidad Facial	9	87°	3.0°	+0.3°	87°		91°
Eje Facial (Ba-N/Pt-Gn)		90°	3.5°		85°	- 2°	85.5°
Ang. del plano mand. (Go-Me/Po-Or)	9	26°	4.5°	-0.3°	29°		26°
Altura Maxilar ( N-Cf-A )		53°	3.0°	+0.4°	60°	2°	59°
Profundidad maxilar (Po-Or/N-A)		90°	3.0°		91°		91°
Inclinacion del plano palatino (Po-Or/Ena-Enp)		1°	3.5°		0.5°		1°
<b>Campo VI. Estructura Interna</b>							
Deflexion craneal (Ba-N/Po-Or)		27°	3.0°		28°		31°
Longitud craneal anterior (Cc-N)	8,5	55.0 mm	2.5 mm		61 mm	3.5m	60
Arco Mandibular (Dc-XI/XI-Pm)	8,5	26°	4.0°	+0.5°	39°	6°	38°
Long. del cuerpo Mand. ( XI-Pm )	8,5	65.0 mm	2.7 mm	+1.6 mm	75 mm		78mm
Posicion del Porion ( Po-PtV )	9.0	-39.0 mm	2.0 mm		-40mm		40mm
Altura facial posterior (Gol-CF)	8,5	55.0 mm	3.3 mm	+0.7 mm	69mm		72mm
Posicion de la rama ( Po-Or/Cf-XI )		76°	3.0°	+0.5 mm	72°		76°

**Cefalometria de Steiner.** El ángulo SNB se modifica de 76° a 79° determinando una buena posición de la mandíbula en relación al maxilar y la base craneal. Modificación del incisivo inferior al plano NB de 9mm a 6mm, contribuyendo a mejorar la relación con el grupo incisivo superior (véase Figura 34, Tabla 8).



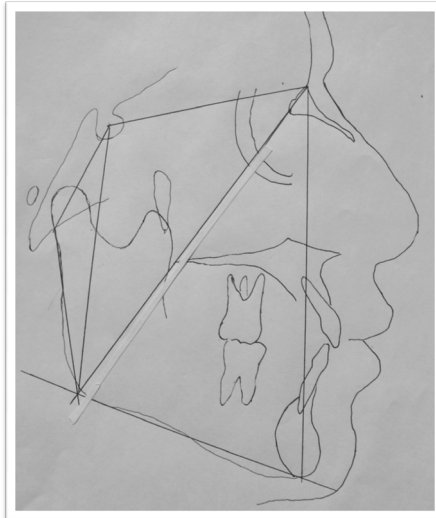
**Figura 34. Cefalomertria post tratamiento**

**Cefalometria de Bjork Jarabak.** La modificación del ángulo articular de 147° a una disminución a 144°, favoreciendo a una proyección anterior de la sínfisis mandibular, clasificando a un biotipo muscular fuerte.

La relación de la altura facial posterior/anterior es de 67° está dentro de la relación de 64 a 80° la interpretación de este relación determina un crecimiento de la mandíbula con rotación anterior, debido al incremento de la altura de la parte posterior

de la cara. Este ha influido favorablemente el avance anterior de la sínfisis. Que corresponde al biotipo braquifacial (véase Figura 35, Tabla 9).

**CEFALOMETRIA DE BJORK JARABAK**



**Figura 35. Cefalometría post tratamiento**

**Tabla 9**  
**Análisis pre y post tratamiento**

MEDIDA	NORMA	Pre Tratam.	Post Tratam.
ANGULO SILLA	123° ± 5	129.5°	129°
ANGULO ARTICULAR	143° ± 6	147°	144°
ANGULO GONIACO	130° ± 7	120°	120°
SUMA TOTAL	396° ± 6	396.5	393°
GONIACO SUPERIOR	52 - 55°	45°	45°
GONIACO INF	70-75°	75°	75°
BASE CRANEAL ANT.	71 ± 3 mm	70 mm	70 mm
BASE CRANEAL POST.	32 ± 3 mm	38 mm	40mm
ALTURA DE LA RAMA	44 ± 5 mm	49 mm	56mm
LONG CUERPO MAND	71 ± 5 mm	81 mm	82 mm
ALTURA FACIAL POST	70-85 mm	83 mm	90mm
ALTURA FACIAL ANT	105-120 mm	133 mm	134mm
ALT FACIAL POST/ANT	62-65 %	62%	67%

El paciente no refiere sintomatología de la ATM, y el resultado del tratamiento es estable y el pronóstico es positivo.

## **CAPITULO IX. CONCLUSIONES Y RECOMENDACIONES**



## 9.1 Conclusiones

- Es posible conseguir resultados positivos y lograr el objetivo planificado, a través de la aplicación de métodos de recuperación de tratamiento de ortodoncia, tal como se ha alcanzado en el caso clínico estudiado e intervenido, incorporando los caninos ectópicos, al sistema estomatognático, devolviendo al paciente las guías caninas y una oclusión funcional.
- Los caninos en erupción ectópica tienen consecuencias adversas que comprometen el estado de salud estomatológico del paciente, la mayor consecuencia es al maloclucion, y el 50 % de caninos en erupción ectópica conducen a una reabsorción radicular de incisivos, desde una reabsorción leve hasta una severa y el 2/3 estos con compromiso pulpar ocasionando en algunos casos la pérdida de estas piezas.
- La corrección ortodónica, de los caninos retenidos con erupción ectópica es un factor de riesgo que puede producir reabsorción apical de los dientes anteriores, el sistema de anclaje para producir fuerzas extrusivas de tracción de caninos ectópicos, implica fuerzas intrusivas a los incisivos comprimiendo el ligamento periodontal generando la reabsorción radicular.

## 9.2 Recomendaciones.

- Se sugiere realizar en la consulta odontológica, una detección clínica precoz, en el periodo de la dentición mixta tardía, para evidenciar una posible retención o una erupción ectópica de caninos y anticipar un tratamiento preventivo adecuado y tratar de evitar la instalación de secuelas adversas.

- Uno de objetivos de tratamiento de ortodoncia, debe ser orientado a mejorar la autoestima del paciente, incentivar la necesidad de realizar tratamiento, para solucionar el problema de mal oclusión, e infundir una actitud positiva de cooperación para alcanzar de manera recíproca, los objetivos del plan de tratamiento.

## BIBLIOGRAFIA

Aguana, Cohen k., Padrón L., L. (2011) "Diagnóstico de caninos retenidos y su importancia en el tratamiento ortodóncico". *Revista Latinoamericana de Ortodoncia y Odontopediatria* "Ortodoncia.ws" edición electrónica junio 2011. Obtenible en: [www.ortodoncia.ws](http://www.ortodoncia.ws).

Arcas A. (2001). Opciones quirúrgicas en la fenestración de dientes incluidos. *Rev Esp Ortod* 2001;31:99-105.

Bishara S. (1992). Impacted maxillary canines. *A review. Am J Orthod* 1992; 159-171.

Bustamante M., Prato R., Etiopatogenia y Terapéutica de caninos permanentes Ectópicos e Incluidos, *Revista Latinoamericana de Ortodoncia y Odontopediatria* "Ortodoncia.ws" edición electrónica junio 2010. Obtenible en: <http://www.ortodoncia.ws>.

Canut J. (1992), *Ortodoncia clínica* (1ra. ed., pp. 7, 8, 9, 250). México: Promotora Editorial, S.A. y C.V.

Cedeño E. *Caninos incluidos. Manual de Cirugía Bucal*. México: Recuperado el 20 de enero 2012.

<http://www.angelfire.com/pro/enriquec/p5.html>

Escriván L., Torres M. (2007). *Ortodoncia en dentición mixta* (1ra. Ed.). Colombia: Actualidades Medico Odontológicas Latinoamérica, C.A. (AMOLCA).

Ericson S., Kuroi J. (1986). Radiographic assessment of maxillary canine eruption in children with clinical signs of eruption disturbance. *Eur. J. Orthod*, 8(3):133-40, 1986.

Ericson S., Kuroi J. (1988). Early treatment of palatally erupting maxillary canines by extraction of the primary canines. *Eur. J. Orthod* 1988; 10: 283-95.

Figun M., Garino R. (2006). *Anatomía Odontológica funcional y Aplicada* (2da. ed., p.232). Buenos Aires, Argentina: Librería "El ateneo" editorial.

FranceTelecom España S.A. *Historia de la Ortodoncia*, Rincon del vago en salamanca desde 1998. Recuperado el 29 de febrero de 2012, de [html.rincondelvago.com/ortodoncia.html](http://html.rincondelvago.com/ortodoncia.html)

Gregoret J., Tuber E., Escobar L., Matos A. (2000). *Ortodoncia y Cirugía Ortognatica, diagnostico y planificación* (1ra. ed.). Barcelona, España: Espaxs S.A. Publicaciones médicas Barcelona.

Gómez de la cruz R. (2008). *Justificación de las extracciones en ortodoncia: ventajas e inconvenientes*. Revista oficial de la sociedad española de ortodoncia abril-junio 2008 volumen 48 • número 2 *ortod esp.* 2008; 48(2):119-138

Graber T., Vanarsdall R., Vig K. (2006). *Ortodoncia: principios y técnicas actuales*. Ed. Elsevier Mosby. Madrid.

Hernandez R., Fernandez C.,Baptista P. (2006) *Metodología de la investigación* (4ta. ed.). Mexico: Miembro de la Camara nacional de la Industria Editorial mexicana, Rig. Num. 736.

Humphrey W. M. (1957). A Simple Technique for correcting an ectopically erupting first permanent molar. *Journal of Dentistry Children*. Vol. 29, No. 3. 3d. Quart. 1957. Pg. 176-178.

Hussam L. (2009). Decision de Extracciones: Ortodoncia basada en evidencia. *The orthodontic cyber journal April, 2009*, <http://orthocj.com/>

Kokich V., Mathews D. (2001). Impacted teeth: surgical and orthodontic considerations. In: JA McNamara Jr, editor. Orthodontics and dentofacial orthopedics. *Ann Arbor (Mich): Needham Press; 2001*.

Kokich V. (2004). Manejo quirúrgico y ortodóncico de los caninos superiores retenidos. *RAAO • Vol. XLVI / Núm. 2 • Mayo - Agosto de 2006*

López J. (2001) Tratamiento quirúrgico-ortodóncico de los caninos incluidos. Revisión de la literatura y aportación de casos clínicos. *Revista Europea de Odonto-Estomatología*. XIII (2). 2001.

Lucea, A.(2005). Caninos incluidos. Tratamiento con biomecánica de arcos dobles. *Ortodoncia Clínica*, 8(1):22-32, 2005.

Mayoral G. (1997). *Ficción y realidad en ortodoncia*. El papel de la extracción en el tratamiento de ortodoncia (1a. ed.). Barcelona España: Actualidades Médico Odontológicas Latinoamericana.

Macías E., Cobo J., Carlos F. de, Pardo B. (2005). Abordaje ortodóncico quirúrgico de las inclusiones dentarias. *RCOE* 2005; 10(1):69-82.

Moyers R. (1958). *Ortodoncia Moyers* (1a. ed., pp, 244-254). Mexico: Editorial Interamericana, S.A.

Nanda R. (2007). *Biomecánicas y Estética, estrategias en ortodoncia Clínica* (1ra. ed.) Colombia: Publicación autorizada en idioma español por: Elsevier Saunders –St Louis Missouri, USA.

Parkin N., Benson P., Shah A., Thind B., Marshman Z., Glenroy G., Dyer F.(2009) Extracción de dientes primarios ("de leche") para los caninos permanentes con una posición palatal alterada no erupcionados en niños (Revision Cochrane traducida). En: *Biblioteca Cochrane Plus* 2009 Número 3. Oxford: Update Software Ltd. Disponible en: <http://www.update-software.com>. (Traducida de *The Cochrane Library*, 2009 Issue 2 Art no. CD004621. Chichester, UK: John Wiley & Sons, Ltd.).

Pérez A., Perez P., Fierro C. (2009). Alteraciones en la Erupción de Caninos Permanentes. *International Journal of Morphology*. Int. J. Morphol. v.27 n.1, 139-143 Temuco mar. 2009.

<http://www.scielo.cl/scielo.php>

Peck S, Peck H. (1979). Frequency of tooth extraction in orthodontic treatment. *Am J Orthod* 1979; 76(5):491-6.

Proffit W., Fields H. (2001), *Ortodoncia contemporánea Teoría y Práctica* (3ra. ed.). Madrid, España: Ediciones Harcourt, S.A.

Quiros O. (2003). *Ortodoncia nueva generación* (1ra. ed., p. 7). Caracas Venezuela: Actualidades Médico Odontológicas Latinoamericana, C.A.

Ramos P. (2010) Caninos Ectópicos y corrección de Línea Media Desviada, *Instituto Rampal Ortodoncia*, Julio 2010 <http://www.rampalortodoncia.com/>

Rebellano J. Schabel B. (2003). Treatment of a patient with an impacted transmigrant mandibular canine and palatally impacted maxillary canine. *Angle Orthod.*, 73:328-36, 2003.

Rodriguez E., Casasa R., (2005). *Ortodoncia contemporánea diagnostico y tratamiento* (1ra. ed., p. 214). Caracas Venezuela: Actualidades Medico Odontológicas Latinoamérica, C.A. (AMOLCA).

Rodriquez E. (2005). Caninos Retenidos. *Centro de estudios de ortodoncia de Bajío*, Geodental, <http://mail.pielmer.com/index2.php>.

Santoyo C., Calleja I., García J., Díaz R. (2001). Prevalencia de caninos superiores retenidos en pacientes mexicanos mayores de 14 años de la Facultad de Odontología de la Universidad Tecnológica de México. *Revista ADM* 2001; vol LVIII N° 4: 138-142.

Ugalde F., Gonzalez R. (1999) Prevalencia de retenciones de caninos en pacientes tratados en la clínica de ortodoncia de UNITEC. *Revista de la Asociación Dental Mexicana*, Vol. LVI, No. 2 Marzo-Abril 1999 49-58

Uribe G., (2004). *Fundamentos de odontología, Ortodoncia teoría y clínica* (1ra. ed.) Colombia Medellin: Quebecor Word Bogotá S.A.

Xu Tm, Liu Y, Yang MZ, Huang W. (2006).Comparisn of extraction versus no nextraction orthodontic treatment outcomes for borderline Chinese patients. *Am J Orthod Dentofacial Orthop* 2006; 129(5):666-71.